لیزر در پزشکی؛ ۱۳۹۷، دورهٔ ۱۵، شمارهٔ ٤، صفحات: ۳۹-۳۲ .

مقاله مروری

نوآوری‌های نوری در جراحی

مهیا هندآبادی[۱]
مرجانه حجازی[۲،۳]

۱. *کارشناسی ارشد، گروه فیزیک و مهندسی پزشکی، دانشکدهٔ پزشکی، دانشگاه علوم پزشکی تهران، تهران، ایران*

۲. *دانشیار، گروه فیزیک و مهندسی پزشکی، دانشکدهٔ پزشکی، دانشگاه علوم پزشکی تهران، تهران، ایران*

۳. *مرکز تحقیقات علوم و تکنولوژی در ایران، بیمارستان امام خمینی، تهران، ایران*

نویسندهٔ مسئول: مرجانه حجازی، تلفن: ۰۲۱۶۶۴۳۹۸۳۱
پست الکترونیک: mhejazi@tums.ac.ir

خلاصه

مقدمه: در دهۀ گذشته نگاه ویژه‌ای به تصویربرداری نوری به‌خصوص فلورسانس شده است. در جراحی تومور، برداشتن حاشیۀ مناسب یک عامل مهم در بهبود سرطان محسوب می‌شود. تصویربرداری فلورسانس امکان برداشتن تومور با تعیین مرز مناسب در حین جراحی را به جراح می‌دهد. در روش تصویربرداری فلورسنت با استفاده از سلول‌های بیان‌کنندهٔ GFP مثبت، به‌هنگام جراحی به‌صورت همزمان کمترین بافت سالم از بدن بیمار جدا می‌شود.

روش بررسی: در این مقاله استفاده از تصویربرداری نوری برای هدایت و تصمیم‌گیری حین جراحی بررسی شده است. برای تعیین مرز تومور سلول‌های بیان‌کنندهٔ GFP مثبت به ۱۰ موش تزریق شد و تصویربرداری و جراحی برروی هر موش صورت گرفت و حاشیۀ تومورها برای بررسی به پاتولوژی فرستاده شد.

یافته‌ها: جراحی با کمک تصویربرداری نوری یک ابزار قدرتمند برای مراقبت‌های جراحی و درمان سرطان می‌باشد. ازطرفی سلول‌های بیان‌کنندهٔ GFP مثبت به‌عنوان یک مادهٔ حاجب غیرهدفمند برای تعیین مرز تومور مناسب می‌باشد.

نتیجه‌گیری: پیشرفت‌های قابل توجه در استراتژی‌های تصویربرداری نوری در زمان واقعی برای تشخیص تومور حین جراحی و ارزیابی حاشیه به‌دست آمده است. تصویربرداری نوری برای دستیابی به بالاترین درصد حاشیۀ جراحی منفی و در تشخیص زودهنگام متاستازها در دهۀ آینده حرف‌های زیادی برای گفتن دارد.

واژه‌های کلیدی: تصویربرداری نوری، حاشیه تومور، سلول GFP مثبت

[Downloaded from icml.ir on 2026-02-03]

مقدمه

چندین دهه، پزشکان تنها برروی دیدگاه و اطلاعات چشمی خود برای تشخیص و نظارت بر درمان در طول عمل جراحی تکیه می‌کردند. پس از جنگ جهانی دوم پزشکان شروع به استفاده از عدسی‌ها و میکروسکوپ‌ها در حوزهٔ اپتیک برای افزایش بزرگنمایی در حوزهٔ مورد علاقه در طی یک روش کردند[۱]. به‌صورت همزمان، فلورسین به‌همراه لامپ ماوراء بنفش برای افزایش کنتراست در بافت تومور مورد استفاده قرار گرفت[۲]. از آن زمان تاکنون برای چندین روش در طی عمل جراحی، مانند آمینولولینیک اسید در جراحی مغز و اعصاب [۳] و رنگ آبی در تشخیص گره‌های لنفاوی مورد استفاده قرار گرفته است.

در طول دههٔ گذشته علاقهٔ بیشتری به استفاده بالینی از تکنیک‌های نوری تصویربرداری در عمل‌های جراحی افزایش یافته است. چشم و دست جراح ابزار مفید برای تشخیص ساختارهای تشریحی است، اما متأسفانه قادر به تشخیص فرآیندهای دقیق مولکولی مربوط به یک مرحلهٔ بیماری خاص نیست. برای مثال، در بیماران مبتلا به متاستاز صفاقی، تمیز بافت سالم زخم از ضایعات بدخیم دشوار می‌باشد. علاوه بر این هیچ اطلاعات علمی در مورد حساسیت و خاصیت در تشخیص سرطان با دیدن و لمس‌کردن به‌دست نمی‌آید[۴].

موضوع حاشیه‌های مثبت در سرطان‌ها نیز شایع است. به عنوان مثال، حاشیهٔ استاندارد ۰/۵ سانتی‌متر برای ملانوم توصیه شده در محل، منجر به ۵۰-۱۴ درصد بیماران حاوی حاشیه‌های مثبت می‌شود که نیاز به دفع مجدد دارند[۷-۵]. بنابراین، تنها استاندارد طلایی هیستوپاتولوژی باقی می‌ماند که در این روش پس از آن که بیمار اتاق عمل را ترک کرده است نتیجه به‌دست می‌آید[۸]. این موارد به‌طور کلی نیازمند عمل جراحی تکراری است که نه‌تنها گران است، بلکه به‌دلیل دشواری دیدن تومورهای میکروسکوپی یا سلول‌های پخش شده موفقیت کمتری دارد. علاوه بر این، تشکیل بافت زخم نیز برای جراح جهت تشخیص بافت تومور باقی‌مانده مشکل‌تر است. برخی مطالعات نشان می‌دهند که جراحی عامل اصلی تحریک متاستاز در حیوانات آزمایشگاهی و در سرطان سینه می‌باشد [۹]. این مطالعات اهمیت اضافهٔ حذف کامل تومور را در اولین عمل جراحی برجسته می‌کند. بنابراین، تصویب جراحی هدایت تصویری در زمان واقعی ممکن است به کاهش میزان جراحی انکولوژیک و جلوگیری از گسترش تومورهای باقی‌مانده به‌دلیل اختلالات جراحی کمک کند.

در چند مطالعهٔ بالینی از مواد کنتراست‌زا نوری (غیرهدفمند و هدفمند) در طی مراحل جراحی استفاده شده است. ICG برای تشخیص گره‌های لنفاوی [۱۰]، آنژیوگرافی داخل آندروژنی [۱۱]، عمل جراحی [۱۲] و تجسم متاستاز کبدی [۱۳] استفاده می‌شود. به‌عنوان کارآیی این عامل براساس پرفیوژن یا نفوذ پذیری، این ایدئال برای مشخص کردن تومور خاص نیست.

در روش تصویربرداری مولکولی فلورسنت با استفاده از نشانگرهای فلورسنت، تصویربرداری عملکردی در سطح ژنی، سلولی و ارگان‌ها میسر شده است. در این روش، مادهٔ فلورسنت به داخل ضایعه تزریق می‌شود و سپس با تحریک آن توسط منبع نوری، مادهٔ نشاندار مبادرت به تابش پرتو فلورسنت می‌نماید که توسط دوربین CCD دریافت و مورد بررسی قرار می‌گیرد. اما تزریق مادهٔ فلورسنت در تومور اگر هدفدار نباشد به‌صورت لوکالایز شده در محل تومور باقی نمی‌ماند و جهت تعیین مرز دقیق تومور مناسب نمی‌باشد زیرا با گذر زمان مادهٔ حاجب پخش می‌شود و به بیرون از تومور نیز نشت می‌کند. لذا می‌توان از تومورهای GFP شده به‌عنوان روش جایگزین تزریق مادهٔ فلورسنت به داخل ضایعه استفاده کرد که پس از بالاآمدن تومور دیگر نیازی به تزریق نیست و صرفاً با قرار گرفتن در معرض منبع نوری LED تابش انجام می‌شود و می‌توان حاشیهٔ تومور را تشخیص داد. بنابراین با انجام تحقیقی به بررسی کاربرد روش تصویربرداری نوری جهت تعیین حاشیهٔ دقیق تومور در حین جراحی پرداخته‌ایم[۱۴]. این روش می‌تواند درصورت اثبات به‌عنوان روش جایگزین روش‌های استاندارد معرفی شود.

روش بررسی

مقایسهٔ روش‌های مختلف تصویربرداری در جراحی

روش‌های تصویربرداری زیادی برای پیشگیری قبل از عمل وجود دارد. اولتراسونوگرافی، MRI، CT و PET تأثیر زیادی در پیشگیری از عمل جراحی و تصمیم‌گیری درمانی دارد که به‌طور قابل توجهی تحت تأثیر قرار گرفته است تا بیماران مبتلا به سرطان درمان و نظارت شوند. متأسفانه، این روش‌ها به‌راحتی در اتاق عمل قابل استفاده نیستند. برای تشخیص ضایعات کوچک، تفکیک CT (میلی‌متر) در مقایسه با دید انسان (تقریباً ۵۰ میکرومتر) کم است. تکنیک‌هایی مانند CT برای رسیدن به وضوح بالا در تصویربرداری کلی بدن نمی‌توانند ضایعات کوچک در زمینهٔ جراحی را در طول عملیات تشخیص دهند. روش‌های تصویربرداری نوری می‌تواند ضایعات کوچک‌تر از ۱۰ میکرومتر را تشخیص دهد. تصویربرداری نوری همچنین می‌تواند بازخورد مستقیم و مرتبط با زمینهٔ جراحی طبیعی را مشاهده کند. با هزینه‌های نسبتاً کم و انعطاف‌پذیری، روش‌های نوری تصویربرداری مناسب‌تر است[۱۵]. سونوگرافی، آشکارسازهای انرژی بالا (یونیزه) قابل حمل از قبیل پروب γ دستی یا detector PET دستی و روش‌های نوری مناسب‌تر در تئاتر عمل می‌کنند. تصویربرداری با اشعهٔ ماوراء بنفش می‌تواند با رزولوشن نسبتاً بالا (کمتر از ۳۰μm) همراه با عمق نفوذ تا چند سانتی‌متر. معایب اولتراسونوگرافی زمینهٔ نسبتاً کوچک دید و نیاز به تماس با بافت است. این اغلب در جراحی کبد مورد استفاده قرار می‌گیرد و اخیراً در درمان سینهٔ محافظت‌شده و میزان حاشیه‌های مثبت کاهش یافته است[۱۶].

[Downloaded from icml.ir on 2026-02-03]

پروب γ می‌تواند برای شناسایی یک هدف با عمق نفوذ بسیار بالاتر استفاده شود، اگرچه با نمایی از چشم انسان یا روش‌های نوری مقایسه نمی‌شود. علاوه بر این، استفاده از ایزوتوپ‌های یونیزه نیاز به روش‌های عملی استاندارد و جلوگیری از نیاز بیش از حد به اشعه برای جراحان که با این بیماران کار می کنند خطر بالقوه است. در مقابل، تصویربرداری نوری یا فلورسنت نزدیک دارای ویژگی‌های کامل برای استفاده حین جراحی می‌باشد با چشم‌انداز انسان همبستگی خوبی دارد، غیر یونیزه است و از طرفی سیستم‌های هوای آزاد را می‌توان در لاپاروسکوپی با هزینه‌های نسبتاً پایین ساخت[۱۷].

محدودیت تصویربرداری نوری، عمق نفوذ (۲-۱ سانتی‌متر) برای نور نزدیک مادون قرمز (NIR) به بافت به‌دلیل پراکندگی و جذب فوتون است. فعالیت‌های سطحی را می‌توان با حساسیت بالا شناسایی کرد که در طول زمان یک عمل جراحی امکان‌پذیر است. مانند حذف متاستازهای صفاقی از سرطان تخمدان و سرطان کولورکتال. اصول این تکنیک در زیر شرح داده شده است.

اصول تصویربرداری نوری حین جراحی

انسان می‌تواند نور را در طیف بصری (۷۵۰-۴۰۰ نانومتر) با وضوح بالا حدود ۵۰ میکرومتر تشخیص دهد. از طرفی عمق را می‌بیند و بنابراین می‌تواند ویژگی‌های شکل و معماری را بازسازی کند، هرچند چشم انسان قادر به تمایز بین طیف‌ها با جدایی کوچک در طول‌موج نیست. علاوه بر این چشم نمی‌تواند تغییرات مولکولی را تشخیص دهد. برای مثال، در طی جراحی بین رشد تومور و بافتی خوش‌خیم، تشخیص با چشم غیرمسلح دشوار است. همچنین چشم برای تشخیص بافت تومور باقی مانده در محل جراحی و اطراف نیست. نور در محدودهٔ نور مرئی ۷۴۰-۳۵۰ نانومتر عمیق به بافت نفوذ نمی‌کند.

طول‌موج NIR در محدودهٔ ۷۵۰ تا ۱۰۰۰ نانومتر با عمق نفوذ ۲ سانتی‌متر است. علاوه بر خواص جذب و پراکندگی نور، اتو فلورسانس ذاتی بافت در نور مرئی در مقایسه با محدودهٔ NIR بازهٔ مشخصی برای تصویربرداری نوری دارد[۱۸].کاهش جذب بافت، پراکندگی و اتو فلورسانس همراه با الگوریتم بازسازی تصویر باعث ایجاد نسبتی متفاوت شده [۱۹] که موجب بهبود نسبت سیگنال به نویز می‌شود.

استفاده از تصویربرداری نوری تأثیر زیادی در پیشرفت جراحی داشته است، اما میزان استفاده بستگی به محل تومور دارد. تومورهای سرطانی مانند سرطان سر و گردن، سرطان پوست، ملانوم، سرطان مثانه و متاستازهای پریتونال ناشی از سرطان کولورکتال و تخمدان به‌راحتی قابل تشخیص هستند، درحالی‌که برای تومورهای عمیق‌تر مانند سرطان سینه و سارکوم به‌دلیل چسبندگی قابل توجهی از بافت چربی، عضلات یا غدد لنفاوی مورد استفاده قرار نگرفته است. علی‌رغم این موانع، داده‌های تجربی شواهد در مدل‌های حیوانات پیش از موعد ارائه شده است که تشخیص، کنترل حاشیه و بقاء با استفاده از عوامل کنتراست هدفمند و غیرهدفمند تومور[۱۴] با برچسب فلورسانت در انواع مختلف سرطان بهبود می‌یابد[۲۰].

مواد فلورسنت غیر هدفمند

در میان مواد فلورسنت غیر هدفمند که در حال حاضر برای تحقیق و استفادهٔ بالینی در دسترس هستند، فلورسین، ICG، استریت کریسیول بنفش، تولوئیدین آبی و ید لوژول است. ICG دارای خواص نوری (تحریک ۸۰۵ نانومتر، انتشار ۸۳۵ نانومتر) مناسب برای تصویربرداری NIR است، زیرا جذب توسط هموگلوبین و لیپید که جذب‌کننده‌های غالب در محدودهٔ NIR می‌باشد، کمتر است. نتایج چشمگیر برای تصویربرداری از آنژیوژنز، نقشه‌برداری گره لنفاوی و بررسی پیوند خون در ارگان‌های مختلف گزارش شده است[۲۳-۲۱].

به‌تازگی، تقسیم زمان واقعی سرطان‌های نامشخص کبد با استفاده از ICG توصیف شده است، زیرا تصور می‌شود که در بافت‌های سرطانی و غیرسرطانی کبد تحت فشار تومور، ICG دفع ادراری صفراوی را نشان می دهد[۲۴]. با این حال، این عوامل به‌طور خاص روی تومور قرار نمی‌گیرند و بنابراین برای تعیین حاشیهٔ دقیق تومور مناسب نمی‌باشند.

GFP یکی از مواد فلورسنت غیرهدفمند می‌باشد که طی بررسی و تحقیق متوجه شدیم برای تعیین مرز مناسب تومور قابل استفاده می‌باشد[۱۴]. همان‌طورکه در شکل آمده است، ردهٔ سلولی 4T1 پس از پاساژ، ترانسفکت شده و بعد از گذشت حدود یک ماه سلول‌های GFP مثبت بیان شده‌اند.

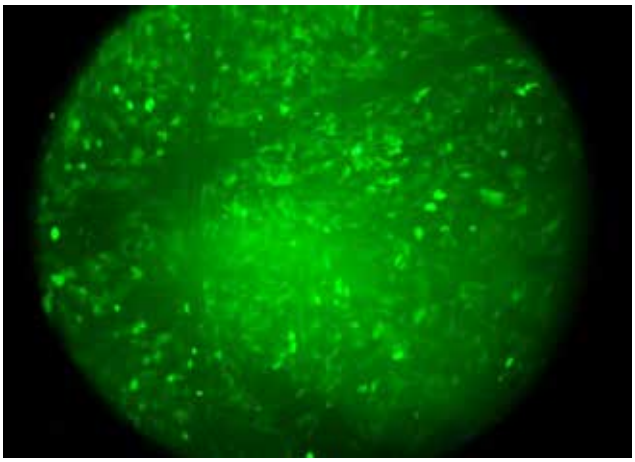

شکل۱: تصویر گرفته‌شده از سلول‌های ترانسفکت‌شده توسط میکروسکوپ نوری فلورسنس

این سلول‌ها به بدن موش تزریق شده و بعد از بالا آمدن تومور تصویر برداری و جراحی صورت گرفته است.

این آزمایش برروی ۱۰ موش انجام شد و برای هریک از تومورها حاشیهٔ جراحی توسط پاتولوژی اعلام شد.

[Downloaded from icml.ir on 2026-02-03]

یافته‌ها

نتایج مربوط به تصویربرداری ex-vivo

بعد از بالا آمدن هر تومور حاشیهٔ تومور در زیر دستگاه مشخص شد و جراحی صورت گرفت.

تصویر زیر مربوط به یکی از تومورها می‌باشد که با استفاده از نرم افزار Amide (amide 1.0.4, AMIDE's a Medical) Image Data Examiner پردازش شده است.

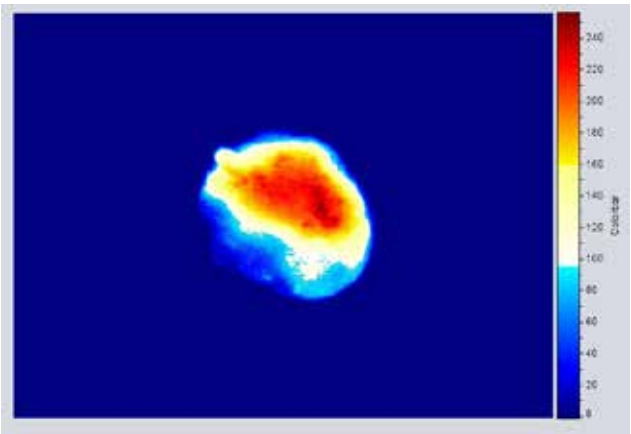

نتایج مربوط به تصویربرداری از موش پس از استخراج تومور

بعد از استخراج تومور جهت اطمینان از برداشتن کامل تومور از موش به صورت جداگانه تصویربرداری شد و نتیجه آن شد که هیچ‌گونه سیگنالی پس از تحریک سطح بدن موش دریافت نشد. بنابراین می‌توان مطمئن شد که تومور به‌صورت کامل و با حاشیهٔ مناسب برداشته شده است. تصویر صفحهٔ بعد حاکی از برداشتن کامل تومور و نبود وجود سیگنال می‌باشد.

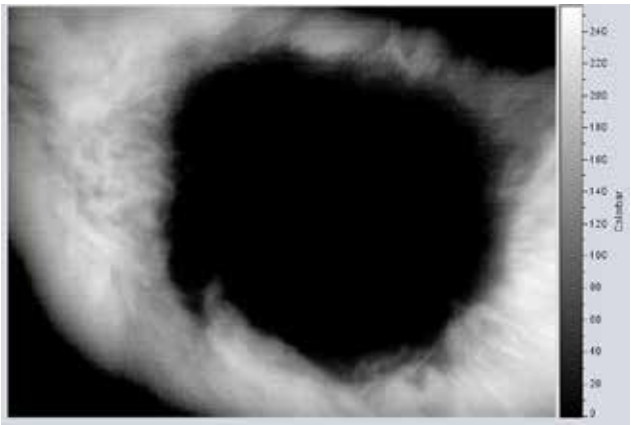

نتایج مربوط به پاتولوژی

پس از تهیهٔ لام برای هر تومور توسط پاتولوژیست لام را در زیر میکروسکوپ قرار می‌گیرد و بررسی‌های میکروسکوپی انجام می‌شود.

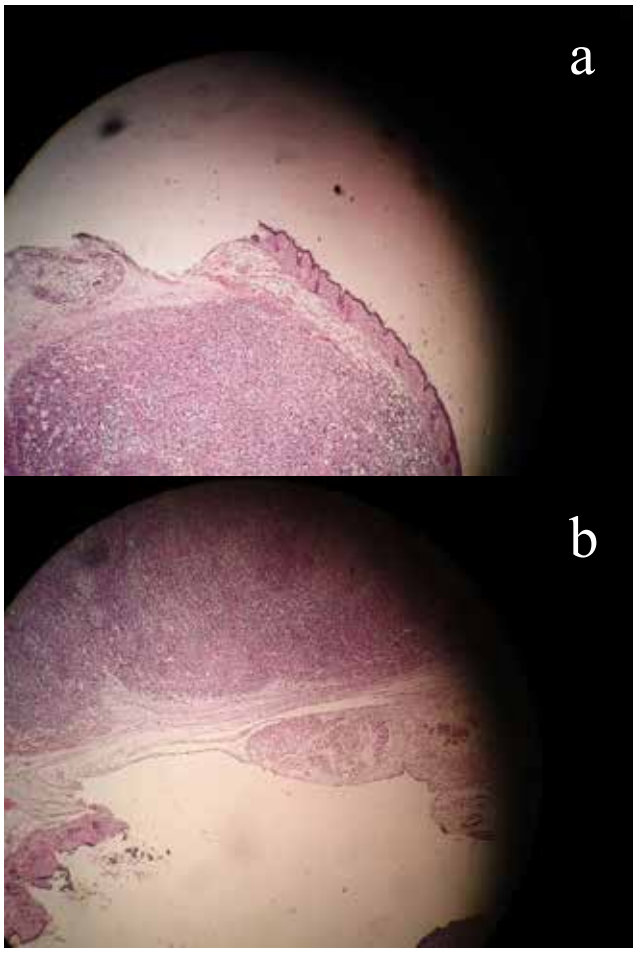

(a) تصویر مشاهده‌شده در زیر میکروسکوپ از بخش بالایی تومور در تصویربرداری دوم
(b) تصویر مشاهده‌شده در زیر میکروسکوپ از بخش زیرین تومور در تصویربرداری دوم

نتایج مربوط به حاشیهٔ تومور

جدول۱: اعداد اعلام‌شده برای هر تومور در جدول زیر آمده است

موش و شناسهٔ تومور	اندازهٔ تومور ارائه‌شده توسط پاتولوژی(cm^3)	کمترین مارژین(cm)	بیشترین مارژین(cm)
1	1.5 × 1.8 × 1.5	0.1	0.7
2	2 × 1.5 × 1.5	≤0.1	0.5
3	2 × 1.5 × 2	0.2	0.4
4	2.5 × 1.5 × 1	0.1	0.5
5	2 × 1 × 1.7	0.1	0.5
6	2 × 1.5 × 1.6	≤0.1	0.6
7	2 × 1.5 × 1.8	≤0.1	0.5
8	2.5 × 1.5 × 1.6	≤0.1	0.5
9	2.2 × 1.5 × 1.6	≤0.1	0.5
10	2.3 × 1.4 × 1.5	0.2	0.5
Mean ± SD	2.511±0.47	0.14±0.04	0.52±0.08

[Downloaded from icml.ir on 2026-02-03]

بحث و نتیجه‌گیری

درحال‌حاضر روش‌های تصویربـــرداری قبل از عمل مانند تصویربرداری رزونانس مغناطیسی (MRI)، توموگرافی کامپیوتری (CT) و توموگرافی انتشار پوزیترون (PET) تصاویر ساختاری یا عملکردی عالی را ارائه می‌دهند که موقعیت سلول‌های سرطانی را برجسته می‌کند. این روش‌ها تشخیص تومور اولیه را بهبود داده و در برنامه‌ریزی بهتر و برنامه‌ریزی قبل از عمل کمک کرده اســت[۲۵]. متأســفانه، این سیستم‌ها در حال حاضر قادر به اســتفاده در اتاق عمل نیستند زیرا آن‌ها دارای ریزپردازندهٔ سخت‌افزاری، بازســازی تصاویر آهســته، عدم توانایــی تصویربرداری میکروســکوپی، اســتفاده از تابش یونیزه، هزینه‌های هنگفــت و دارای نیاز به اپراتور ویژه هســتند[۲۶و۲۷]. در حال حاضر، جراحان تنها برروی چشم خود متکی هستند و لمس می‌کنند تا تومورهای اطراف بافت را تشخیص دهند. چشم انسان نمی‌تواند عمق بیشــتری نسبت به سطح بافت را ببیند درحالی‌که تماس انســان ممکن است قادر به تشــخیص گره‌های کوچک توموری از بافت اطراف سالم نباشد. تشــخیص تومورهای منتشر از بافت های سالم فقط با بازبینی بصری و لمس کردن دشوارتر است. این ممکن است منجر به برداشتن بخشی از تومور یا برداشتن بافت سالم شود. تعریف نادرست از میزان بافت توموری می‌تواند ساختارهای حیاتی مانند اعصاب را به خطر بیندازد که منجر به آســیب زیستی می‌شــود. بدون راهنمایی تصویری، شناســایی دقیق تومورها می‌تواند ذهنی باشد و به شدت بر تجربهٔ جراح متکی است این باعث تغییر قابل توجهی در نتایج جراحی می‌شود.

برخــی از روش‌های تصویربرداری ســنتی درحال‌حاضــر برای جراحی استفاده می‌شود. این شــامل فلوروسکوپی و اولتراسونوگرافی درون‌عمل[1] اســت. با این حال تکنیک‌های مبتنی‌بر اشعهٔ ایکس مانند فلوروسکوپی از بسیاری از چالش‌ها ازجمله قرار گرفتن در معرض بیماران به تابش یونیزه رنج می‌برند، نیاز به غلظت بالای مواد کنتراســت برای جبران حساسیت تشخیص ضعیف، عدم توانایی تشخیص ضایعات میکروسکوپی و مشکل در کوچک‌سازی تجهیزات اشعهٔ ایکس. IUS می‌تواند برای تشخیص تومور براســاس مورفولوژی بافت استفاده شود[۳۰-۲۸]. علاوه‌براین، IUS یک روش مبتنی‌بر تماس است که برای تشخیص مرزهای تومور یا تومورهای میکروسکوپی در عمل جراحی باز مفیدتر است و مانع تشخیص تومورهای ســطحی و کوچک می‌شود[۳۱]. ابزار پیشــرفته‌ای که توسعه داده شده است، در آن تصویر CT یا MR قبل از عمل می‌تواند برروی ساختارهای تشریحی مناســب پیش‌بینی شود. این سیستم‌ها از محدودیت‌های روش تصویربرداری قبل از عمل رنج می‌برد مانند عدم توانایی بازرسی حاشیه‌های جراحی برای حضــور تومورها. نســخه‌های سیســتم اینتراکتیو MRI و سیســتم‌های CT مورد اســتفاده قرار گرفته‌اند که برای پیشگیری از عمــل جراحی و راهنمایــی درمانی در حین برداشــتن تومور، به‌ویژه در جراحی مغز و اعصاب، مفید اســت. مطالعات اخیر نشــان داده است که MRI درمانی کارآمدتر از جراحی معمول در افزایش میزان برانگیختگی چندگانهٔ گلیوبلاســتوما، افزایش کیفیت زندگی و طول عمر پس از عمل است[۳۲]. با این حال این سیستم‌ها یک ردیف سخت‌افزاری بزرگ دارند که نیاز به زیرســاخت‌های پیچیده، سوئیت‌های تخصصی جراحی دارند و درحال‌حاضر فقط برای برنامه‌های کاربردی جراحی پیکربندی شــده‌اند [۳۳]. با اســتفاده از MRI یــا CT در اتاق عمل، دسترســی جراح به علت ناحیهٔ کوچک در ســوراخ اسکنر و ســازگاری مورد نیاز دستگاه‌های جراحی با میدان مغناطیسی سیستم به‌شدت محدود می‌شود. علاوه‌براین، دیدگاه پیــش از عمل با این روش‌های تصویربرداری مطابق با زمینهٔ دید جراح نیســت که می‌تواند جریان گــردش جراحی طبیعی را مختل کند. این محدودیت‌ها یک توازن برای سیســتم‌های تصویربرداری نوری درون عمل را برای اســتفاده در اتاق عمل ایجاد کرد. تکنیک‌های تصویربرداری نــوری، اطلاعات تشــخیصی را از تعاملات بافت نور خــارج می‌کند. این پلت‌فــرم تصویربــرداری دارای ترکیبــی از ویژگی‌های جالب اســت که به‌صــورت منحصر به فرد آن را قابل اعمال به برنامه‌های جراحی می‌کند. این شــامل سهولت تشخیص، رزولوشن مکانی و طول عمر و دسترسی به انواع وســیعی از مواد کنتراست است. به همین علت تکنیک‌های مختلف نوری توسعه یافته است[۳۴].

اگرچه روش‌هــای پراکندگی نور، طیف‌ســنجی جذب، طیف‌ســنجی رامــان، تصویربرداری بیولوژیک و توموگرافی انســجام نوری همچنان به پیشرفت‌های عمده ادامه می‌دهد، اخیراً تکنیک‌های فلورسانس در زمینهٔ عمل جراحی تصویری حین جراحی مورد استفاده قرار می‌گیرند. جراحی هدایــت تصویری در زمان واقعی به‌دلیل پتانســیل آن برای بهبود نتیجهٔ بیمار تحت جراحی به‌کار گرفته می‌شود. این روش نه‌تنها می‌تواند ارزیابی حاشــیهٔ جراحی عمل جراحی را انجام دهد، بلکــه روش منحصر به فرد برای تشــخیص تومورهای میکروســکوپی یا ضایعــات باقی‌مانده که در حین عمل جراحــی به‌راحتی از بین می‌رود، می‌باشــد. انواع مختلفی از دســتگاه‌های تصویربــرداری نوری در حال حاضر بــرای هدایت جراحی دردسترس هستند. با افزایش قابلیت مینیاتوری، سیستم‌های تصویربرداری نوری ساده‌تر، کوچک‌تر و کارآمدتر برای استفادهٔ بالینی در مراکز بالینی و در دسترس می‌باشند[۲۵]. فن‌آوری‌های تصویربرداری مولکولی به‌طور فزاینده ای برای تجزیه و تحلیل ســرطان‌ها با رشد سریع در زمینهٔ تصویربرداری فلورســانس in vivo مورد اســتفاده قــرار می‌گیرنــد[۱۵]. رنگ‌های فلورســانس نزدیک به مادون قرمز مانند Cy۷ دارای نفوذ بافتی بالا و اتو فوروسانس کم، ساخت آن‌ها برای استفاده در اتاق عمل ایدئال است[۳۵]. پیشــرفت در تصویربرداری فلورســانس قبلاً برای تشخیص تومور درون عمل در مناطق دیگر انکولوژی اســتفاده شــده است[۲۴]. به‌طور خاص، آزمایش‌های بالینی نشــان می‌دهد نتایج امیدوارکننده‌ای با اســتفاده از تصویربرداری فلورســنت در تشخیص ضایعات اولیهٔ کبد [۳۶] و متاستاز

1. IUS

[Downloaded from icml.ir on 2026-02-03]

کولورکتال به کبد به‌دست آمده است[۳۷]. تصویربرداری فلورسنت نیز برای شناسایی آدنوم پاراتیروئید با نتایج مثبت مورد استفاده قرار گرفته است[۳۸]. گرچه تصویربرداری فلورسانس هنوز برای مدیریت سرطان انسانی در خارج از نقشه‌برداری گره نگهداری نشده است، مطالعات in vivo در مدل موش در تشخیص حاشیه‌های تومور با سیستم‌های تصویربرداری فلورسانس NIR مؤثر بوده است[۲۳]. روش‌های مشابه را می‌توان به تجزیه و تحلیل تومور سرطان سینهٔ انسان با استفاده از Cy7 تیلانیوئتس اعمال کرد. پس از تزریق داخل صفاقی Cy7 تایل مونوپت تا ۲۴ ساعت قبل از جراحی، سیستم‌های تصویربرداری فلورسانس سیستم ایمنی در سیستم عمل جراحی دستی می‌تواند برای تعریف حاشیه‌های تومور استفاده شود. پس از برداشتن تومور، سیستم نوری نیز می‌تواند برای ارزیابی بستر جراحی برای هر فعالیت فلورسانس باقی مانده باشد که به‌طور بالقوه می‌تواند تومور باقی‌مانده را نشان دهد.

درنهایت می‌توان گفت تصویربرداری فلورسنت نوری گزینهٔ مناسبی برای استفادهٔ حین جراحی می‌باشد و مادهٔ فلورسنت غیر هدفمند GFP برای تعیین حاشیهٔ دقیق تومور مناسب می‌باشد که البته برای درمان نمونه‌های انسانی باید از مواد فلورسنت هدفدار استفاده کرد.

برای تومورهایی با متوسط اندازهٔ $2.51\pm0.47cm^3$، حداقل میانگین و حداکثر میانگین حاشیهٔ بدون تومور $0.14\pm0.04cm$ و $0.52\pm0.04cm$ به‌دست آمد. بنابراین با دستگاه استفاده شده در این پروژه حاشیهٔ مناسب تومور با درنظر گرفتن برداشتن کمترین بافت سالم $0.14\pm0.04cm$ می‌باشد.

[Downloaded from icml.ir on 2026-02-03]

References:

1. Kriss TC, Kriss VM. History of the operating microscope: from magnifying glass to microneurosurgery. Neurosurgery 1998; 42: 899–907.

2. Moore GE. Fluorescein as an agent in the differentiation of normal and malignant tissues. Science 1947; 106: 130–1.

3. Stummer W, Stocker S, Wagner S, Stepp H, Fritsch C, Goetz C. Intraoperative detection of malignant gliomas by 5-aminolevulinic acid-induced porphyrin fluorescence. Neurosurgery 1998; 42: 518–25.

4. Giuliano AE, Kirgan DM, Guenther JM, Morton DL. Lymphatic mapping and sentinel lymphadenectomy for breast cancer. Ann Surg 1994; 220: 391–8.

5. Skripenova S, Layfield LJ. Initial margin status for invasive ductal carcinoma of the breast and subsequent identification of carcinoma in reexcision specimens. Archives of pathology & laboratory medicine. 2010; 134(1): 109-14.

6. Möller MG, Pappas-Politis E, Zager JS, Santiago LA, Yu D, Prakash A, Kinal A, Clark GS, Zhu W, Puleo CA, Glass LF. Surgical management of melanoma-in-situ using a staged marginal and central excision technique. Annals of surgical oncology. 2009; 16(6): 1526-36.

7. Kunishige JH, Brodland DG, Zitelli JA. Surgical margins for melanoma in situ. Journal of the American Academy of Dermatology. 2012; 66(3): 438-44.

8. Jolesz FA, McDannold NJ. MRI-guided focused ultrasound. In Intraoperative Imaging and Image-Guided Therapy 2014 (pp. 403-412). Springer, New York, NY.

9. Agarwal-Antal N, Bowen GM, Gerwels JW. Histologic evaluation of lentigo maligna with permanent sections: implications regarding current guidelines. Journal of the American Academy of Dermatology. 2002; 47(5): 743-8.

10.Crane LM, Themelis G, Arts HJ, Buddingh KT, Brouwers AH, Ntziachristos V. Intraoperative nearinfrared fluorescence imaging for sentinel lymph node detection in vulvar cancer: first clinical results. Gynecol Oncol 2011; 120: 291–5.

11.Holm C, Mayr M, Hofter E, Becker A, Pfeiffer UJ, Muhlbauer W. Intraoperative evaluation of skin-flap viability using laser-induced fluorescence of indocyanine green. Br J Plast Surg 2002; 55: 635–44.

12.Spinoglio G, Priora F, Bianchi PP, Lucido FS, Licciardello A, Maglione V. Real-time near-infrared (NIR) fluorescent cholangiography in single-site robotic cholecystectomy (SSRC): a single-institutional prospective study. Surg Endosc 2013; 27: 2156–62.

13.Van der Vorst JR, Schaafsma BE, Hutteman M, Verbeek FP,Liefers GJ, Hartgrink HH. Near-infrared fluorescence-guided resection of colorectal liver metastases. Cancer 2013; 119: 3411–8.

14.Hendabadi M, Hejazi M, Mohammad Nejad Daryani S, Kamyab Hesari K, Ebrahimi M. Implementation and Evaluation of Intraoperative Fluorescence Polarization Imaging for a Tumor Margin Delineation in: ex-vivo Experiences with GFP+ Expressing Cells. Lasers In Medicine. 2018; 15(2): 8-17.

15.Frangioni JV. New technologies for human cancer imaging. J Clin Oncol 2008; 26: 4012–22.

16.Krekel NM, Haloua MH, Lopes Cardozo AM, de Wit RH, Bosch AM, de Widt-Levert LM et al. Intraoperative ultrasound guidance for palpable breast cancer excision (COBALT trial): a multicentre, randomized controlled trial. Lancet Oncol 2013; 14: 48–54.

17.Ntziachristos V. Fluorescence molecular imaging. Annu Rev Biomed Eng 2006; 8: 1–33.

18.Weissleder R, Ntziachristos V. Shedding light onto live molecular targets. Nat Med 2003; 9: 123–8.

19.Vinegoni C, Razansky D, Figueiredo JL, Nahrendorf M, Ntziachristos V, Weissleder R. Normalized Born ratio for fluorescence optical projection tomography. Opt Lett 2009; 34: 319–21.

20.Themelis G, Harlaar NJ, Kelder W, Bart J, Sarantopoulos A, van Dam GM. Enhancing surgical vision by using real-time imaging of αvβ3-integrin targeted near-infrared fluorescent agent. Ann Surg Oncol 2011; 18: 3506–13.

21.Kelder W, Nimura H, Takahashi N, Mitsumori N, van Dam GM, Yanaga K. Sentinel node mapping with indocyanine green (ICG) and infrared ray detection in early gastric cancer: an accurate method that enables a limited lymphadenectomy. Eur J Surg Oncol 2010; 36: 552–8.

22.Liu DZ, Mathes DW, Zenn MR, Neligan PC. The application of indocyanine green fluorescence angiography in plastic surgery. J Reconstr Microsurg 2011; 27: 355–64.

[Downloaded from icml.ir on 2026-02-03]

23.Schaafsma BE, Mieog JS, Hutteman M, van der Vorst JR, Kuppen PJ, Lowik CW. The clinical use of indocyanine green as a near-infrared fluorescent contrast agent for image-guided oncologic surgery. J Surg Oncol 2011; 104: 323–32.

24.Ishizawa T, Fukushima N, Shibahara J, Masuda K, Tamura S, Aoki T. Real-time identification of liver cancers by using indocyanine green fluorescent imaging. Cancer 2009; 115: 2491–504.

25.Weissleder R, Pittet MJ. Imaging in the era of molecular oncology. Nature. 2008; 452(7187): 580.

26.Vahrmeijer AL, Hutteman M, Van Der Vorst JR, Van De Velde CJ, Frangioni JV. Image-guided cancer surgery using near-infrared fluorescence. Nature reviews Clinical oncology. 2013; 10(9): 507.

27.Demicheli R, Valagussa P, Bonadonna G. Does surgery modify growth kinetics of breast cancer micrometastases ? . British journal of cancer. 2001; 85(4): 490.

28.Arii S, Tanaka S, Mitsunori Y, Nakamura N, Kudo A, Noguchi N, Irie T. Surgical strategies for hepatocellular carcinoma with special reference to anatomical hepatic resection and intraoperative contrast-enhanced ultrasonography. Oncology. 2010; 78(Suppl. 1): 125-30.

29.Van Vledder MG, Torbenson MS, Pawlik TM, Boctor EM, Hamper UM, Olino K, Choti MA. The effect of steatosis on echogenicity of colorectal liver metastases on intraoperative ultrasonography. Archives of Surgery. 2010; 145(7): 661-7.

30.Ukimura O, Okihara K, Kamoi K, Naya Y, Ochiai A, Miki T. Intraoperative ultrasonography in an era of minimally invasive urology. International journal of urology. 2008; 15(8): 673-80.

31.Sahani DV, Kalva SP, Tanabe KK, Hayat SM, O'Neill MJ, Halpern EF, Saini S, Mueller PR. Intraoperative US in patients undergoing surgery for liver neoplasms: comparison with MR imaging. Radiology. 2004; 232(3): 810-4.

32.Kubben PL, ter Meulen KJ, Schijns OE, ter Laak-Poort MP, van Overbeeke JJ, van Santbrink H. Intraoperative MRI-guided resection of glioblastoma multiforme: a systematic review. The lancet oncology. 2011; 12(11): 1062-70.

33.Mondal SB, Gao S, Zhu N, Liang R, Gruev V, Achilefu S. Real-time fluorescence image-guided oncologic surgery. InAdvances in cancer research 2014; 124: 171-211. Academic Press.

34.Kim T, O'Brien C, Choi HS, Jeong MY. Fluorescence molecular imaging systems for intraoperative image-guided surgery. Applied Spectroscopy Reviews. 2018; 53(2-4): 349-59.

35.Hosseini A, Baker JL, Tokin CA, Qin Z, Hall DJ, Stupak DG, Hayashi T, Wallace AM, Vera DR. Fluorescent-tilmanocept for tumor margin analysis in the mouse model. journal of surgical research. 2014; 190(2): 528-34.

36.Park JY, Murakami T, Lee JY, Zhang Y, Hoffman RM, Bouvet M. Fluorescent-antibody targeting of insulin-like growth factor-1 receptor visualizes metastatic human colon cancer in orthotopic mouse models. PloS one. 2011; 11(1): e0146504.

37.Schols RM, Connell NJ, Stassen LP. Near-infrared fluorescence imaging for real-time intraoperative anatomical guidance in minimally invasive surgery: a systematic review of the literature. World journal of surgery. 2015; 39(5): 1069-79.

38.Mieog JS, Hutteman M, van der Vorst JR, Kuppen PJ, Que I, Dijkstra J, Kaijzel EL, Prins F, Löwik CW, Smit VT, van de Velde CJ. Image-guided tumor resection using real-time near-infrared fluorescence in a syngeneic rat model of primary breast cancer. Breast cancer research and treatment. 2011; 128(3): 679-89

[Downloaded from icml.ir on 2026-02-03]