لیزر در پزشکی؛ ۱۳۹۷، دورهٔ ۱۵، شمارهٔ ۲، صفحات: ۱۷-۸ .

مقاله پژوهشی

اجرا و ارزیابی سامانهٔ تصویربرداری فلورسنت قطبشی حین جراحی جهت تعیین مرز تومور به‌صورت ex-vivo با استفاده از سلول‌های بیان‌کنندهٔ GFP مثبت

مهیا هندآبادی [۱]
مرجانه حجازی [۲،۳]
صمد محمدنژاد داریانی [۴]
کامبیز کامیاب حصاری [۵]
محسن ابراهیمی [۶]

۱. *کارشناس ارشد فیزیک و مهندسی پزشکی، گروه فیزیک و مهندسی پزشکی، دانشکدهٔ پزشکی، دانشگاه علوم پزشکی تهران، تهران، ایران*

۲. *دانشیار، گروه فیزیک و مهندسی پزشکی، دانشکدهٔ پزشکی، دانشگاه علوم پزشکی تهران، تهران، ایران*

۳. *مرکز تحقیقات علوم و تکنولوژی در ایران، بیمارستان امام خمینی، تهران، ایران*

۴. *استادیار داروشناسی، مرکز تحقیقات علوم و تکنولوژی در پزشکی، دانشگاه علوم پزشکی تهران، تهران، ایران*

۵. *دانشیار آسیب‌شناسی، دانشکدهٔ پزشکی، دانشگاه علوم پزشکی تهران، تهران، ایران*

۶. *کارشناسی ارشد، مرکز تحقیقات علوم و تکنولوژی در پزشکی، بیمارستان امام خمینی، تهران، ایران*

نویسندهٔ مسئول: مرجانه حجازی، تلفن: ۰۲۱۶۶۴۳۹۸۳۱
پست الکترونیک: mhejazi@tums.ac.ir

خلاصه

مقدمه: مطالعات اخیر نشان می‌دهد که تعیین حاشیهٔ دقیق تومور نقش به‌سزایی در درمان سرطان دارد. برش‌های ناقص تومور یک مشکل مهم بالینی در جراحی سرطان است. تصویر برداری فلورسنت یک روش تجربی برای تجسم سلول‌های سرطانی در طول عمل جراحی است. هدف از این مطالعه برداشتن کامل تومور با یک حاشیهٔ مناسب به‌معنای وجود کمترین بافت سالم با استفاده از دستگاه تصویربرداری فلورسنت جراحی می‌باشد.

روش بررسی: در این مطالعه جهت کاشت تومورهای زیر جلدی در موش‌های BALB/c، ابتدا ردهٔ سلولی 4T1 را GFP^+ کرده و پس از پاساژ دادن به محل مورد نظر موش‌ها تزریق شد. بعد از تصویربرداری به‌صورت in-vivo و ex-vivo، تومور جهت مقایسه با روش گلد استاندارد به پاتولوژی فرستاده شد.

یافته‌ها: نتایج حاصل از این مطالعه نشان داد با داشتن تومورهایی با متوسط اندازهٔ $2.51\pm0.47cm^3$، حداقل میانگین و حداکثر میانگین حاشیهٔ بدون تومور $0.14\pm0.04cm$ و $0.52\pm0.04cm$ به‌دست آمد.

ازطرفی بین شدت فلورسنت و تعداد سلول‌های GFP شده همبستگی معنی‌داری وجود دارد ($R^2 = 0.99$).

بحث و نتیجه‌گیری: درنهایت تشخیص حاشیهٔ تومور در مدل موش با موفقیت انجام شد. این مطالعه نشان می‌دهد تصویربرداری فلورسانس حین جراحی برای افزایش تعداد برش‌های کامل تومور در بیماران مبتلا به سرطان پستان به‌عنوان یک روش درمان حین جراحی معرفی می‌شود.

واژه‌های کلیدی: تصویربرداری فلورسنت حین جراحی، حاشیهٔ تومور، برش تومور، GFP^+

[Downloaded from icml.ir on 2025-11-04]

مقدمه

درحال‌حاضر سرطان یکی از مهم‌ترین عوامل مرگ و میر در جوامع صنعتی است. جراحی یکی از عوامل مهم در درمان سرطان می‌باشد. در جراحی، تومور باید به‌طور کامل برداشته شود. روش‌های مختلفی برای تعیین مرز تومور وجود دارد. روش مرجع، تعیین مرز پاتولوژی می‌باشد. به‌همین‌منظور تومور در حین جراحی برداشته می‌شود و همزمان به مراکز پاتولوژی فرستاده می‌شود. بنابراین ادامهٔ جراحی دچار وقفه می‌شود. به منظور رفع این مشکل مشاهدهٔ همزمان مرز تومور در حین جراحی پیشنهاد شده است. به‌نحوی‌که تعیین مرز تومور یکی از چالش‌هایی است که امروزه مورد نظر محققان می‌باشد. اخیراً روش تصویربرداری نوری به‌عنوان روش مشاهدهٔ مرز توسط جراح معرفی شده است. اما در حال‌حاضر، این روش امکان دقیق مرز تومور را ندارد[۱]. بنابراین هدف از انجام این پژوهش اجرا و ارزیابی سامانهٔ تصویربرداری فلورسنت قطبشی حین جراحی جهت تعیین مرز تومور است. ازآنجاکه تومورهای پوستی بیشتر در سطح پوست ایجاد می‌شوند، تصویربرداری باید از سطح پوست انجام شود اما چون نور بازگشتی از لایه‌های عمیق پراکنده می‌شوند و به دوربین می‌رسند، در تعیین دقیق مرز تومور اختلال ایجاد می‌کنند. بنابراین جهت اجرای سامانه عواملی همچون قطبیدگی نور[1] و نشت نوری را درنظر خواهیم گرفت.

درمان اصلی تومورهای جامد عمل جراحی است. اگر تمام سلول‌های سرطانی با عمل جراحی برداشته شوند، بیمار پس از جراحی بهبود می‌یابد. عدم وجود سلول‌های سرطانی باقی‌مانده در مناطق اطراف محل برداشتن تومور عامل مهمی است که به‌عنوان مرز جراحی باید درنظر گرفته شود. مرز تومور فاکتور مهمی برای بررسی عود تومور یا بازگشت آن مطرح می‌شود. پس از اتمام عمل جراحی، بافت برای تجزیه و تحلیل به پاتولوژی فرستاده می‌شود و اگر سلول سرطانی شناسایی گردد، بیمار مجدداً باید جراحی شود[۲].

درواقع، برداشتن بافت بدخیم مستقیماً به درک بصری جراح از زمینهٔ جراحی بستگی دارد. چشم پزشک به‌علت پرتوهای پراکندهٔ حاصل از لایه‌های عمیق برای بررسی دقیق لایه‌های سطحی دچار مشکل می‌شود. ارزیابی سریع از حاشیهٔ سرطان پوست قبل از عمل جراحی Mohs می‌تواند از اتلاف زمان و ناراحتی بیمار جلوگیری کند. بنابراین جراحان نیاز به یک روش برای درنظر گرفتن حاشیهٔ سرطان حین عمل جراحی در زمان واقعی دارند[۳].

تکنیک عمل جراحی تشخیصی مانند بخش منجمد[2] و سیتولوژی درحال حاضر برای کمک به ارزیابی حاشیه استفاده می‌شود. بااین‌حال، تکنیک‌های ذکرشده وقت‌گیر است و نسبت به انجام بررسی‌های پس از عمل جراحی از دقت کمتری برخوردار است. بنابراین برای رفع این مشکل بسیاری از تکنیک‌های میکروسکوپی نوری برای ارزیابی حین عمل حاشیه از نقاط موضعی، ازجمله میکروسکوپ فاز منجمد، توموگرافی انسجام نوری مورد بررسی قرار گرفته است. سیستم تصویربرداری زمان واقعی به‌راحتی می‌تواند به جراح جهت برداشتن حاشیهٔ تومور کمک کند. تعدادی از سیستم‌های قطبیدهٔ نوری در درمانگاه استفاده شده است. مطالعات نشان می‌دهد اگر عامل پلاریزاسیون در سیستم‌ها اعمال شود، نه‌تنها در زمان صرفه‌جویی می‌شود بلکه امکان تعیین مرز دقیق تومور، بخصوص تومورهای سطحی، ایجاد می‌شود. بنابراین روشی را معرفی کردند که در آن پرتوهای پراکنده‌ای را که به‌صورت غیر قطبیده از لایه‌های عمیق پوست باز می‌گردند، حذف می‌نماید. این روش به‌نام روش تصویربرداری تفریق قطبیدگی[3] معرفی شده است. مزایای استفاده از این روش (PSI) داشتن قدرت تفکیک مکانی بالا و کسب میدان دید وسیع می‌باشد. جراح به‌هنگام نمونه‌برداری سلول‌های سرطانی لایه‌های سطحی پوست دچار مشکل می‌شود. زیرا به هنگام بازتاب نور از لایه‌های عمقی پراکندگی کامل رخ می‌دهد و پرتوهای بازتابی قطبیدگی خود را از دست می‌دهند. همین عامل باعث می‌شود جراح برای مشاهدهٔ لایه‌های سطحی و تشخیص مرز دقیق تومور دچار مشکل شود. مطالعات اخیر نشان می‌دهد که در حال حاضر سامانه‌های جراحی به ساختار قطبشی مجهز نمی‌باشد و جراح در حین جراحی در تعیین دقیق مرز تومور می‌تواند دچار اشتباه شود[۴].

مدل‌های تجربی تومور یکی از روش‌های متداول جهت ارزیابی نحوهٔ درمان تومورها می‌باشد. به همین منظور گستره‌ای از تومورها به‌صورت زیرجلدی در موش کاشته می‌شوند تا پاسخ تومورها به روش‌های درمانی قابل بررسی گردد. هدف از انجام این پروژه تعیین حاشیهٔ مناسب تومور با درنظر گرفتن کمترین بافت سالم با استفاده از دستگاه فلورسنت جراحی می‌باشد.

تئوری و روش بررسی

این پروژه طی مراحل مختلف انجام شده است:

۱. ردهٔ سلولی 4T1 و آماده‌سازی موش

برای انجام این آزمایش از ردهٔ سلولی 4T1 برگرفته از بافت سرطان پستان موش استفاده شد. ردهٔ سلولی 4T1 بسیار تومورزا و تهاجمی می‌باشد و برخلاف بسیاری از مدل‌های تومور به‌صورت خودبه‌خودی از تومور اولیه در نواحی غدد لنفاوی، کبد، ریه، خون و مغز ایجاد می‌شود. از طرفی ردهٔ سلولی 4T1 جزء رده‌های سلولی می‌باشد که دستکاری آن در شرایط آزمایشگاهی نسبتاً آسان می‌باشد. جهت تصویربرداری فلورسنت، پس از پاساژ دادن سلول‌ها و رسیدن به تعداد مورد نظر، مادهٔ حاجب غیر

1. Polarization

2. Frozen Section

3. Polarized Subtraction Imaging (PSI)

[Downloaded from icml.ir on 2025-11-04]

هدفمند GFP [4] درنظر گرفته شـــد. لذا ردهٔ سلولی 4T1 ترانسفکت شد تا GFP مثبت را بیان کنند. این امر برای هر ردهٔ ســـلولی حدود یک ماه به طول انجامید تا ۸۰ درصد ســـلول‌ها GFP مثبت را بیان کنند. پس از آن ســـلول‌ها در ناحیهٔ زیر جلدی پستان موش Balb/C تزریق شدند و طی مدت دو تا سه هفته تومورها بالا آمدند و آمادهٔ تصویربرداری شدند.

آزمایـــش اصلـــی روی ۱۰ نمونهٔ مـــوش Balb/C انجام شـــد که برای اطمینان از بیان GFP مثبت توســـط ردهٔ سلولی پس از دریافت تصاویر مطلوب از یک موش، تومور مربوط به آن به سایر موش‌ها پیوند زده شد.

۲. دستگاه فلورسنت قطبشی حین جراحی

دستگاه مورد استفاده در این تحقیق یک ست آپ اپتیکی فلورسنت می باشد که شـــامل عدسی‌ها، فیلترهای عبوری و تحریکی، صفحهٔ قطبشگر، منبع نوری LED و دوربین CCD بســـیار حساس می‌باشد[۵]. در این آزمایش به‌علت استفاده از مادهٔ حاجب GFP از فیلتر Panta برای بهبود کیفیت تصاویر اســـتفاده شد و طول‌موج LED در محدودهٔ ۴۸۰ نانومتر تنظیم گشت.

حین آماده شـــدن موش‌ها تابع نقطه‌گســـتر، توان تفکیک و حساسیت دستگاه اندازه‌گیری شد.

برای اندازه‌گیری تابع نقطه‌گســـتر ابتدا برای به‌دست آوردن تابع نقطه گســـتر ســـوراخی به قطر ۰/۱ میلی‌متر توسط مادهٔ فلورسین پر شد و در زیر دســـتگاه با تابش نور LED آبی مادهٔ فلورسنت تحریک شد و شروع به تابش کرد. پس از ثبت تصویر توســـط دوربین CCD و ذخیرهٔ تصویر در رایانه با اســـتفاده از نرم‌افزار متلب (Matlab R2012a, version 7.14) پروفایل شـــدت توزیع آن رســـم شد. رســـم پروفایل یک منحنی گاوسی را نمایش می‌دهد. مقدار پهنای منحنی گاوسی در نصف ماکسیمم شدت دریافتی،که با FWHM نمایش داده می‌شود، اندازه‌گیری شد که این مقدار اندازهٔ تابع نقطه‌گستر یا همان PSF می‌باشد.

توان تفکیک یک سامانهٔ تصویربرداری قابلیت آن سامانه برای جداسازی تصویرهای دو جسم نقطه‌ای در همسایگی هم تعریف می‌شود که درواقع این بخش به‌گونه‌ای وضوح تصویر را نیز بررسی می‌کند. برای ارزیابی اولیهٔ توان تفکیک سامانهٔ تصویربرداری دو سوراخ به قطر ۰/۴ میلی‌متر به فاصلهٔ ۰/۱ میلی‌متر در قطعهٔ نشان‌داده‌شـــده در شکل ایجاد شد. سپس این دو سوراخ توسط مادهٔ فلورسنت پر شد تا به‌عنوان منبع نقطه‌ای عمل کند. با روشن شدن منبع نوری LED مادهٔ فلورسنت تحریک گشت. سپس تصویر توســـط دوربین CCD گرفته شـــد. درنهایت با استفاده از نرم‌افزار متلب پروفایل تصاویر به‌دســـت آمد و توسط حد رالی مورد ارزیابی قرار گرفت.

برای تعیین حساسیت دستگاه نیز از دو مادهٔ فلورسین و GFP استفاده شد.

به هنگام استفاده از GFP، ابتدا ۵ میلیون سلول بنیادی NSC از مغز استخوان موش‌های GFP + c-57 از پژوهشکدهٔ کبد و گوارش بیمارستان شریعتی تهیه شد. سپس جهت ته‌نشین کردن سلول‌ها، جداسازی سلول‌ها از مایع رویـــی آن و نمایش هرچه بهتر آن‌ها ویال حاوی ســـلول مجدداً ســـانتریفیوژ شـــد و درنهایت ســـلول‌ها به فانتوم آلومینیومی مخصوص کالیبراســـیون دستگاه منتقل شـــدند و ضمن قرار گرفتن در زیر دستگاه تصویربرداری پس از روشن نمودن LED های آبی با حضور فیلتر تصاویر واضحی از سلول‌ها گرفته شد. ازآنجاکه با وضوح کامل تصویربرداری انجام شد، در مرحلهٔ بعدی تعداد سلول‌ها به نصف کاهش داده‌شد و طبق مراحل گذشـــته تصویربرداری انجام شـــد و مجدداً تصاویر واضحی به‌دست آمد.

در روش آزمودن دســـتگاه با استفاده از مادهٔ فلورسین، بررسی ویال‌ها با غلظت‌های مختلف را درنظر گرفتیم. ابتدا مادهٔ فلورســـین ۱۰ درصد را ۵ مرتبه با نســـبت ۰/۱ رقیق کردیم و جهـــت دقت در انجام آن این مرحله ۲ مرتبه انجام شـــد. ویال‌ها از 10mg/ml تا 0.001mg/ml نام‌گذاری شد و از هرکدام از ویال‌ها به‌صورت جداگانه تصویربرداری صورت گرفت.

۳. تصویربرداری in-vivo

جهـــت تصویربرداری با دســـتگاه فلورســـنت ابتدا مـــوش تومورال، بیهوش شـــد تا هنگام تصویربرداری موارد اخلاقی رعایت شـــود. برای گرفتن ســـیگنال کافی موهای اطراف تومور نیز با استفاده از کرم موبر پاکســـازی شد. موش در زیر دستگاه قرار گرفت و با تاباندن نور LED ناحیهٔ تومور و اطراف آن تحریک گشـــت و پس از تنظیم فاصلهٔ عدسی زوم[۵] تصویر گرفته شد.

۴. جراحی و تصویربرداری ex-vivo

پس از تصویربرداری in-vivo از موش برای تصویربرداری ex-vivo جراح باتوجه به تصویر مشاهده‌شـــده در مانیتور، حاشیهٔ تومور را در زیر دستگاه مشخص کرد و درحین دیدن تصویر در زیر دستگاه جراحی صورت گرفت و تومور از بدن موش خارج شد که البته در این بخش نیز موازین اخلاقی رعایت شـــد. ازآنجایی‌که موش پس از تزریق مادهٔ بیهوشی تنها ۲۰ دقیقه زنده می‌ماند، جراح بعد از گذشت ۲۰ دقیقه از تزریق می‌تواند جراحی را آغاز نماید.

۵. پاتولوژی

درنهایت پـــس از تصویربـــرداری از تومور به‌صـــورت ex-vivo بافت تومورال به پاتولوژی فرســـتاده شد و براساس روش مرجع مقایسه گردید. درحال‌حاضر روش و آزمون مرجع برای ارزیابی حاشـــیهٔ تومور پوســـتی ارزیابی میکروســـکوپی نوری می‌باشـــد. برای مشـــاهدهٔ اجزای سلولی از ترکیبـــات رنگی اســـتفاده می‌شـــود به‌طوری‌که بـــرای رنگ‌آمیزی بافت هماتوکسیلین و ائوزین مورد اســـتفاده قرار گرفت. هماتوکسیلین هستهٔ

4. Green Fluorescent Protein

5. Zoom lens

[Downloaded from icml.ir on 2025-11-04]

سلول را آبی و ائوزین سیتوپلاسم و محیط اسیدی را به رنگ صورتی درمی‌آورد. بدین‌صورت باتوجه به خاصیت سلولی بافت تومورال، اندازه، شکل و تجمع سلول می‌توان حاشیهٔ تومور را تعیین کرد.

یافته‌ها

۱. نتایج اندازه‌گیری تابع نقطه‌گستر

طبق بخش روش بررسی، فانتوم مورد نظر با فلورسین پر شد. پس از تصویر گرفتن توسط دوربین CCD، پروفایل آن رسم گردید. آنگاه منحنی گاوسی بر پروفایل به‌دست‌آمده با استفاده از نرم‌افزار نوشته‌شده در محیط MatLab و دستور دکانولوشن بلایند برازش شد. سپس تعداد پیکسل‌ها در نصف ارتفاع پیک پروفایل تابع نقطه‌گستر ۱۳۵ پیکسل به دست آمد. برای تبدیل اندازهٔ پیکسل به میلی‌متر از کاغذ میلی‌متری استفاده شد. سپس از کاغذ میلی‌متری توسط دوربین CCD تصویری تهیه گشت. با توجه به این که هر خانهٔ کاغذ میلی‌متری شامل هفتاد پیکسل بود، اندازهٔ هر پیکسل چهارده میکرون به‌دست آمد. درنتیجه پهنای نصف ارتفاع پیک پروفایل برحسب میلی‌متر ۱/۸ میلی‌متر به‌دست آمد. بنابراین تابع نقطه‌گستر سیستم ۱/۸ میلی‌متر می‌باشد.

۲. نتایج اندازه‌گیری توان تفکیک

برای ارزیابی توان تفکیک از فانتومی با سوراخ ۲ میلی‌متری با فاصلهٔ ۰/۵ میلی‌متر استفاده شد. این دو سوراخ توسط مادهٔ فلورسین پر شدند تا به‌عنوان منبع نقطه‌ای عمل کنند. با روشن شدن منبع نوری، مادهٔ فلورسین تحریک گشت و تصویر توسط دوربین CCD گرفته شد. در نهایت با استفاده از نرم‌افزار MatLab پروفایل تصاویر به‌دست آمد و توسط حد رالی مورد ارزیابی قرار گرفت. بدین‌ترتیب باتوجه به حد رالی توان تفکیک سامانهٔ تصویربرداری طراحی‌شده در این پروژه کمتر از ۴۰۰ میکرون به‌دست آمد.

۳. ارزیابی آماری سلولی

تعداد سلول‌های GFP شدهٔ تزریقی به هر نمونه شمارش شد. ازطرفی هنگام تصویربرداری in-vivo نیز شدت فلورسانس در ناحیهٔ تومور برای هر موش محاسبه شده است. لذا، با بررسی همبستگی بین تعداد سلول‌های GFP شده و شدت فلورسانس آن‌ها می‌توان به نتایج مطلوبی دست پیدا کرد. در نمودار ذیل محور افقی شناسهٔ تومور می‌باشد که درواقع به هر موش یک شماره و شناسه اختصاص داده شده است.

۴. نتایج مربوط به تصویربرداری in-vivo

طبق توضیحات گفته شده در بخش روش بررسی پس از تعیین تومور بزرگ‌تر در هفتهٔ سوم، موش بعد از طی مراحل بیهوشی و اصلاح مجدد در زیر دستگاه قرار گرفت.

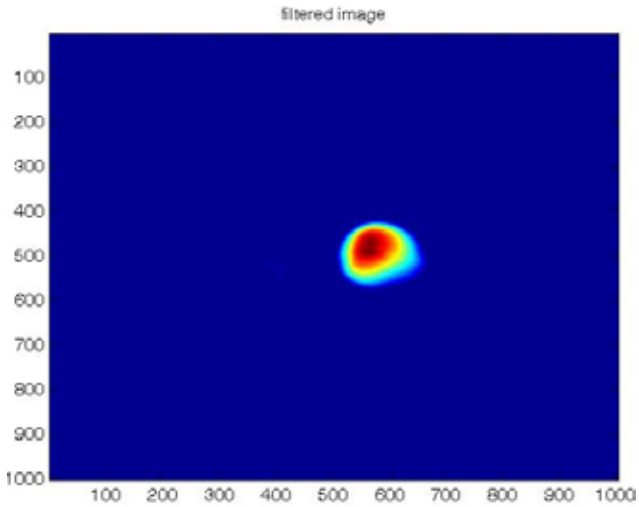

شکل۱: تصویر فیلترینگ گرفته‌شده از فانتوم حاوی سوراخ به قطر ۰/۱ میلی‌متر (پرشده از فلورسین) در Matlab

نمودار۱: بررسی همبستگی بین تعداد سلول‌های GFP شده و شدت فلورسانس هر تومور در وضعیت in-vivo

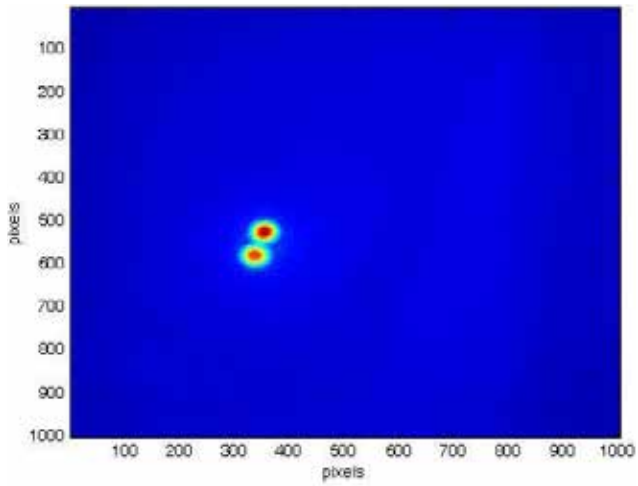

شکل۲: تصویر به‌دست‌آمده در Matlab از دو سوراخ ۲ میلی‌متری با فاصلهٔ ۰/۵ میلی‌متر

[Downloaded from icml.ir on 2025-11-04]

این تصویر با استفاده از نرم‌افزار Amide (amide 1.0.4, AMIDE's a Medical Image Data Examiner) به‌صورت رنگی درآمده است تا تشخیص حاشیهٔ تومور مبرهن باشد. بخش زردرنگ و نارنجی رنگ بازتاب ناشی از موهای روی سطح بدن موش می‌باشد. با این‌حال حاشیهٔ تومور مشخص می‌باشد. آنچه در این تصویر مشخص است، آن است که باتوجه به ساختار مکانیکی دستگاه، هرچه نمونه به دستگاه نزدیک‌تر باشد، میزان سیگنال بیان‌شده بیشتر و درنتیجه کیفیت تصویر بالاتر است. لذا، تصویر کامل موش جهت تعیین حاشیه استفاده نشد.

۵. نتایج مربوط به تصویربرداری ex-vivo

پس از گرفتن تصاویر متعدد به‌صورت in-vivo و اطمینان حاصل کردن از بیان پروتئین GFP توسط سلول‌های تومورال و البته مشخص کردن حاشیهٔ مورد نظر ، موش توسط کارشناس مربوطه جراحی گردید و با درنظر گرفتن بخشی از حاشیهٔ سالم جهت فرستادن به پاتولوژی، تومور به‌طور کامل برداشته شد. پس از آن تومور به‌صورت جداگانه در زیر دستگاه قرار گرفت و مجدداً تصویربرداری انجام شد.

همان‌طورکه در تصویر مشخص است، در تصویر اول که از ناحیهٔ خارجی تومور تصویربرداری شده است، کل سطح خارجی تومور فلورسانس تابش می‌کند و ازنظر بیولوژیکی به این معنا است که تمامی سلول‌های تومورال پروتئین GFP را بیان کرده‌اند به‌جز ناحیه‌ای از تومور در سمت چپ که به‌علت نکروز و زخم ناشی از آن می‌باشد. زمانی‌که سلول‌ها از بین می‌روند، دیگر بیان GFP برای آن‌ها بی‌معنی می‌باشد. ازطرفی سلول‌های بیان‌شده بیشتر در حاشیه‌ها قرار می‌گیرند. در تصویر دوم که از سطح زیرین تومور تصویر گرفته شده است، در برخی از نواحی فلورسانسی دریافت نمی‌شود که به دو علت این واقعه رخ داده است:

- به‌منظور اطمینان از برداشتن کامل تومور و مقایسه با روش استاندارد پاتولوژی باید مقداری از بافت سالم برداشته شود که در اینجا کارشناس محترم بخشی از بافت عضله را به‌همراه تومور خارج کرده است لذا، بخش‌هایی که بافت سالم موجود است فلورسانسی دریافت نمی‌شود.

- ازطرفی طبق توضیح بیولوژیکی بالا مطرح شد که سلول‌های بیان‌شده بیشتر در حاشیه‌ها قرار می‌گیرند.

۶. نتایج مربوط به پاتولوژی

جهت اطمینان از حاشیهٔ مناسب تومور از روش طلایی استاندارد[۶] پاتولوژی استفاده شد. پس از جراحی تومور توسط جراح، تومور به پاتولوژی فرستاده شد و پس از ۱۰ روز لام‌ها و بلوک‌های تومور توسط آسیب‌شناس محترم بخش تهیه گردید. در روش رنگ‌آمیزی در پاتولوژی آنچه واضح است، تغییر رنگ بین مرز بخش نرمال و تومورال می‌باشد که بافت تومور بنفش رنگ و بافت سالم صورتی رنگ می‌باشد.

تصویر زیر مربوط به تومور بیان‌کنندهٔ GFP می‌باشد که آخرین مرحلهٔ تصویربرداری را شامل می‌شود.

پس از تهیهٔ لام‌ها با استفاده از میکروسکوپ نوری، لام‌های مربوط به تومور در زیر میکروسکوپ قرار گرفت و بررسی‌های دقیق‌تر انجام شد.



شکل۳: تصویر in-vivo با منبع نوری ۴۸۰ نانومتر با فیلتر عبوری ۵۵۰ نانومتر

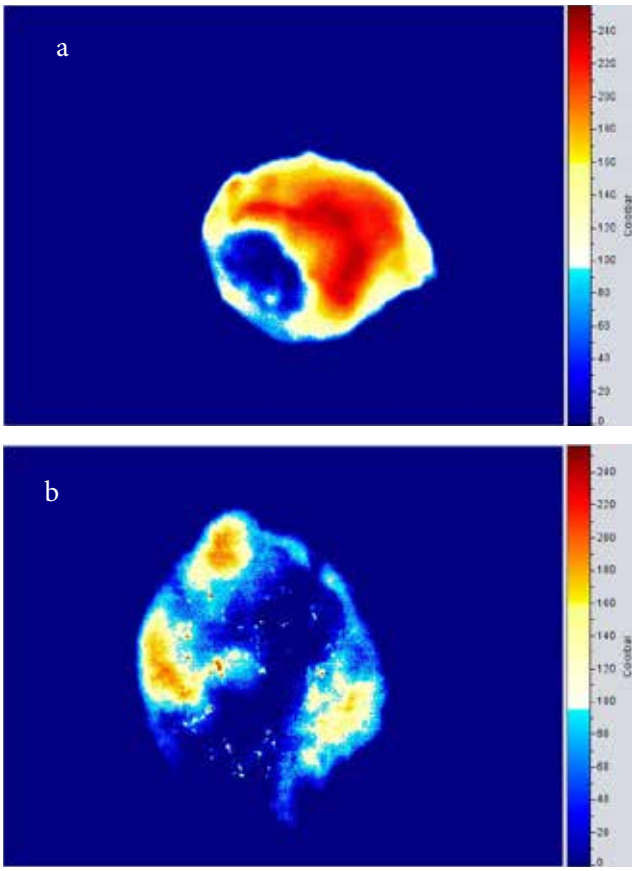

شکل۴: (a) تصویر گرفته‌شده از بخش بیرونی تومور با حضور فیلتر Panta
(b) تصویر گرفته‌شده از بخش داخلی تومور با حضور فیلتر Panta

6. Gold Standard

[Downloaded from icml.ir on 2025-11-04]

تصویری که مشـــاهده می‌شـــود از جناح پایین تومور که منتهی به بدن موش می‌شود، گرفته شده است. این تصویر حاکی از آن است که در کنار بافت تومورال، بافت ســـالمی نیز برداشـــته شده است و می‌توان تشخیص داد که تومور از این ناحیه به‌صورت کامل برداشته شده است و البته بافت سالم برداشته‌شده نیز بیش از اندازه نبوده است.

۷. ارزیابی آماری داده‌ها

این پروژه روی ۱۰ نمونهٔ موش Balb/c انجام شـــد. در تصویربرداری از هر موش برای دســـتگاه SNR محاســـبه گشـــت و هر تومور پس از استخراج از بدن موش اندازه‌گیری شد. ازطرفی حجم و میزان بیشترین

شکل۵: تصویر گرفته‌شده از ۴ بلوک و لام‌های مربوط تومور در نمونهٔ آخر

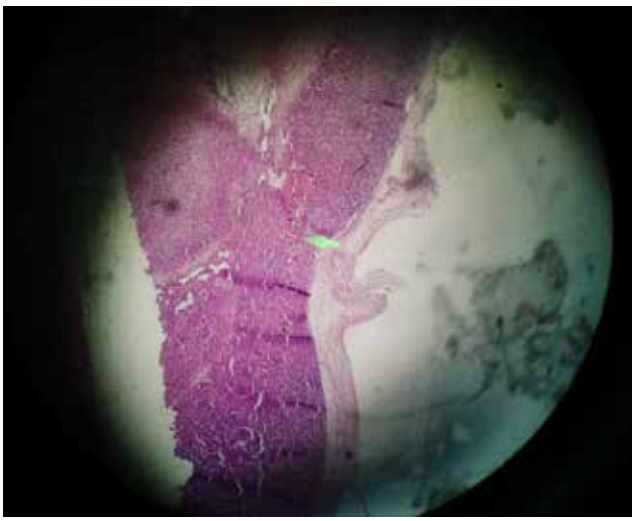

شکل۶: تصویر H&Eگرفته‌شده توســـط میکروسکوپ نوری از لام تهیه‌شـــده از تومور از ناحیهٔ پایینی آن

حاشـــیه[7] و کمترین حاشیه نیز توسط بخش پاتولوژی اعلام شد.

۸. نتایج مربوط به شدت فلورسانس

پس از بالاآمدن تومورها و آماده شدن ۱۰ نمونه در زمان‌های مشخص از موش‌های تومورال تصویربرداری شد. تصاویر تهیه-شده از تومورها توسط برنامهٔ نوشته‌شـــده در فضای MatLab پردازش گردید. در این برنامه از یک فیلتر بالاگذر و یک فیلتر پایین‌گذر جهت کاهش نویز اســـتفاده شد. پس از بهینه‌ســـازی تصویر با کشـــیدن ROI هایی با مساحت $1mm^2$ برای هر نمونه در بخش بافت ســـالم و تومورال و حاشیهٔ تومور و درنهایت در جای خالی تومور، پروفایل شـــدت فلورسانس به‌دست می‌آید و برروی نمودار برای ROI های مختلف مقایســـه می‌شـــود. نتایج به‌دست‌آمده از ارتفاع پروفایل شـــدت به‌صورت نمودار میله‌ای در شکل آورده شده است. ابتدا در تصویربرداری in-vivo نســـبت حداکثر شدت فلورسانس بافت تومور به جای خالی تومور برای هر ۱۰ نمونه محاسبه شده است.

با کشیدن ROI در ناحیهٔ سالم، تومور و حاشیه و به‌دست آوردن شدت فلورسانس در هر ناحیه می‌توان از انتخاب حاشیهٔ مناسب و برداشتن صحیح تومور اطمینان حاصل کرد. لذا، نمودارهای آورده‌شده در بالا برای ۷ نمونهٔ اطلاعات کافی را به ما می‌دهد. طبق آنچه در نمودار مشـــاهده می‌شـــود، نســـبت حاشـــیه به بافت ســـالم در تمامی نمونه‌ها به‌جز نمونهٔ شمارهٔ ۴ نزدیک به یک می‌باشـــد و این بدین معناســـت که حاشیهٔ مناسب درنظر گرفته شده است و تنها در نمونهٔ شمارهٔ ۴ خطا رخ داده است.

جدول۱: اطلاعات به‌دست‌آمده مربوط به هر تومور

موش و شمارهٔ تومور	نسبت سیگنال به نویز دستگاه (dB)	اندازه‌گیری حجم تومور به‌وسیلهٔ کولیس (cm^3)	اندازهٔ تومور ارائه شده توسط پاتولوژی (cm^3)	کمترین حاشیه (cm)	بیشترین حاشیه(cm)
1	4.19	2.121	1.5 × 1.8 × 1.5	0.1	0.7
2	5.32	2.355	2 × 1.5 × 1.5	≤0.1	0.5
3	5.26	3.120	2 × 1.5 × 2	0.2	0.4
4	5.78	1.723	2.5 × 1.5 × 1	0.1	0.5
5	5.38	1.782	2 × 1 × 1.7	0.1	0.5
6	4.96	2.621	2 × 1.5 × 1.6	≤0.1	0.6
7	5.45	2.762	2 × 1.5 × 1.8	≤0.1	0.5
8	5.17	3.024	2.5 × 1.5 × 1.6	≤0.1	0.5
9	5.34	3.015	2.2 × 1.5 × 1.6	≤0.1	0.5
10	5.19	2.835	2.3 × 1.4 × 1.5	0.2	0.5
Mean ± SD	5.20±0.41	2.535±0.51	2.511±0.47	0.14±0.04	0.52±0.08

7. Margin

[Downloaded from icml.ir on 2025-11-04]

پس از تصویربرداری in-vivo تومور جراحی‌شده و تصویربرداری ex-vivo انجام شـــده است که برای این قســـمت نیز نسبت حداکثر شدت فلورســـانس تومور به شدت در جای خالی تومور محاسبه و برروی نمودار آورده شده است.

طبق اعداد به‌دســـت‌آمده میانگین این نسبت به‌صورت 11.35±1.90 می‌باشد. اما ازآنجایی‌که معمولاً داده‌هایی با اختلاف بیشتر از دو برابر انحراف معیار از میانگین داده پرت محســـوب می‌شوند ، می توان آن را از تحلیل خارج کرد. لـــذا، میانگین را می‌توان به‌صورت 10.81±1.90 اعلام کرد.

از طرفی می‌توان برای ۱۰ نمونه به‌طور میانگین شـــدت فلورســـانس در تصویربرداری in-vivo و ex-vivo را با استفاده از مساحت زیر نمودار پروفایل هر نمونه محاسبه کرد و برروی نمودار ترسیم کرد.

اعداد آورده‌شـــده در نمودار، میانگین هر ۱۰ نمونه می‌باشد که مقدار آن برای تصویربـــرداری in-vivo 2357.33±1024.42 و برای تصویر برداری in-vivo 5044.32±2145.66 می‌باشد.

بحث و نتیجه‌گیری

درحال‌حاضر جراحان برای عمل جراحی تومور تنها برروی چشـــم خود متکی هستند و لمس می‌کنند تا تومورهای اطراف بافت را تشخیص دهند. چشم انسان نمی‌تواند عمق بیشتری نسبت به سطح بافت را ببیند درحالی که تماس انســـان ممکن است قادر به تشخیص گره‌های کوچک توموری از بافت اطراف سالم نباشد. تشخیص تومورهای منتشر از بافت‌های سالم فقط با بازبینی بصری و لمس کردن دشوارتر است. این ممکن است منجر به برداشتن بخشی از تومور یا برداشتن بافت سالم شود. تعریف نادرست از میزان بافت توموری می‌تواند ساختارهای حیاتی مانند اعصاب را به خطر بیندازد که منجر به آسیب زیستی می-شـــود. بدون راهنمایی تصویری، شناســـایی دقیق تومورها می‌تواند ذهنی باشد و به شدت بر تجربهٔ جراح متکی اســـت. این باعث تغییر قابل‌توجهی در نتایج جراحی می‌شـــود[۶].

موضوع حاشـــیه‌های مثبت در سرطان‌ها نیز شایع است. به‌عنوان مثال، حاشیهٔ استاندارد ۰/۵ سانتی‌متر برای ملانوم توصیه شده در محل، منجر به ۵۰-۱۴ درصد بیماران حاوی حاشـــیه‌های مثبت می‌شـــود که نیاز به دفع مجدد دارند[۷و۸]. بنابراین تنها اســـتاندارد طلایی هیستوپاتولوژی باقـــی می‌ماند که در ایـــن روش پس از آن که بیمار اتـــاق عمل را ترک کرده است، نتیجه به‌دست می‌آید[۹]. این موارد به‌طور کلی نیازمند عمل جراحی تکراری اســـت که نه‌تنها گران است، بلکه به‌دلیل دشواری دیدن تومورهای میکروســـکوپی یا سلول‌های پخش‌شده، موفقیت کمتری دارد. علاوه‌براین، تشکیل بافت زخم نیز برای جراح جهت تشخیص بافت تومور باقی‌مانده مشـــکل‌تر اســـت. برخی مطالعات نشـــان می‌دهند که جراحی عامل اصلی تحریک متاستاز در حیوانات آزمایشگاهی و در سرطان سینه می‌باشـــد[۱۰]. ایـــن مطالعات اهمیت حـــذف کامل تومـــور را در اولین

نمودار۲: نســـبت شدت فلورسانس در تومور به شـــدت فلورسانس در جای خالی تومور و اطراف آن در تصویربرداری in-vivo که طبق داده‌های به‌دست‌آمده، میانگین این نسبت به صورت ۵٫۴۷±۰٫۸۸ می‌باشد.

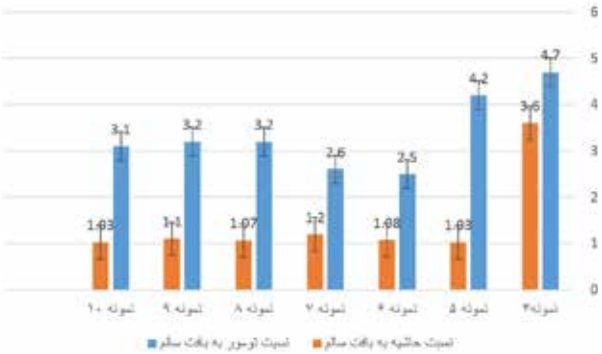

نمودار۳: نسبت حاشیه به بافت سالم و تومور به بافت سالم در هر نمونه

نمودار۴: نســـبت شدت فلورسانس در تومور به شـــدت فلورسانس در جای خالی تومور و اطراف آن در تصویربرداری ex-vivo

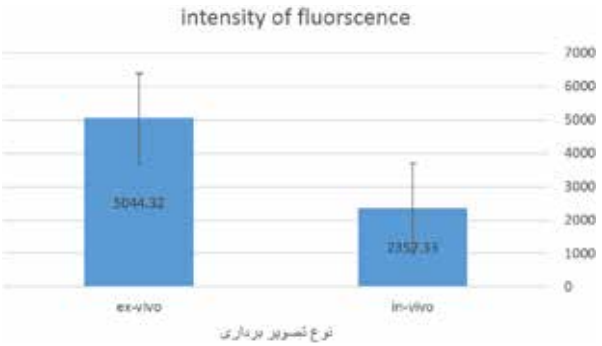

نمودار۵: میانگین شدت فلورسانس در تصویربرداری in-vivo و ex-vivo

[Downloaded from icml.ir on 2025-11-04]

عمل جراحی برجسته می‌کند. در میان مواد فلورسنت غیر هدفمند که درحال‌حاضر برای تحقیق و استفادهٔ بالینی از آن‌ها استفاده می‌شود می‌توان: فلورسین، GFP، ICG، استات‌کرسیل بنفش و تولید ین آبی را نام برد. ICG دارای خواص نوری با طول‌موج تحریکی ۸۰۵ نانومتر و انتشار ۸۳۵ نانومتر است که برای تصویربرداری NIR مناسب می باشد. زیرا جذب توسط هموگلوبین و چربی در محدودهٔ NIR کمتر است. نتایج چشمگیری برای نقشه‌برداری از گره‌های لنفاوی سنتینل و بررسی پرفیوژن خون در اندام‌های مختلف گزارش شده است[۱۱]. اخیراً معیارهای تشخیص تومورهای غیر قابل شناسایی سرطان کبد با استفاده از ICG توصیف شده است. زیرا تصور می‌شود که بافت‌های سرطانی و غیرسرطانی کبدی که توسط تومور فشرده شده‌اند، دفع ادرار صفراوی ناشی از ICG را نشان می‌دهد. بااین‌حال به‌طور کلی این مواد حاجب برای هر تومور خاص نیست لذا، برای تشخیص دقیق بین بافت سالم و تومورال مناسب نمی‌باشد[۱۲].

ژیانگ در سال ۲۰۱۵ با هدف تعیین زمان و دوز مناسب برای تزریق ICG در تصویربرداری از تومورهای جامد غیرکبدی به این نتیجه رسید که زمان و دوز به‌دست‌آمده برای تومورهای غیر مجاری گوارشی مناسب می‌باشد اما آزمایش بیولوژیکی نشان داد که ICG پس از ۲۴ ساعت هم از طریق دستگاه گوارش فرآوری می‌شود. این نشان می‌دهد که تصویربرداری NIR با ICG برای تصویربرداری از تومورهای شکم مشکل‌ساز می‌باشد[۱۳].

بنابر مطالعات انجام شده استفاده از GFP به‌عنوان یک مادهٔ فلورسنت غیرهدفمند مفید مورد تأیید می‌باشد. به‌همین علت در این پروژه از این ماده استفاده شده است.

در سال ۲۰۱۰ میوگ و همکاران در جهت انجام پروژه‌ای با عنوان "برش تصویر تومور با استفاده از فلورسانس مادون قرمز در مدل موش با سرطان پستان اولیه" تأثیر دوز، زمان‌بندی و تعداد سلول‌های تومورال را مورد بررسی قرار دادند. این آزمایش برروی ۵ موش صحرایی حاوی ۱۷ تومور با حداقل تخلیهٔ بافت طبیعی سالم انجام گرفت[۱۴]. (حداقل میانگین و حداکثر میانگین حاشیهٔ بدون تومور: 0.2±0.2mm و 1.3±0.6mm) متوسط اندازهٔ تومور پاتولوژیک در ۱۷ تومور $2.1\pm5.0mm^3$ بود. و این مقدار در پروژهٔ فعلی $2.511\pm0.47cm^3$ به‌دست آمده است. در پروژهٔ انجام‌شده توسط اینجانب انحراف معیار کمتر بوده است یعنی اندازهٔ تومورها هنگام تصویربرداری خیلی نزدیک به‌هم بوده و در یک زمان مشخص، رشد تقریباً یکسانی داشته‌اند. حداقل میانگین و حداکثر میانگین حاشیهٔ بدون تومور در این پروژه: 0.14±0.04cm و 0.52±0.08cm به‌دست آمد که به نسبت اندازهٔ تومور حاشیه مناسب می‌باشد. میوگ برای تأیید دقت بالای این تکنیک پس از برداشتن تمام نواحی ساطع‌کنندهٔ فلورسانس، به‌صورت رندوم ۶۴ ناحیهٔ دیگر بیوپسی شد و به پاتولوژی فرستاده شد که نتیجهٔ آن سالم بودن تمامی این ۶۴ نمونه بود. در هر دو آزمایش سلولی و حیوانی شدت فلورسانس به میزان زیادی با تعداد سلول‌های تومور و اندازهٔ تومور و دوز ارتباط داشت. آوا حسینی در سال ۲۰۱۴ در حوزهٔ تعیین حاشیهٔ تومور در سرطان سینه باهدف تعیین ظرفیت اتصال‌پذیری Tc-Cy7 درحالت in-vivo و in-vitro به سلول‌های دندریتیک با استفاده از شدت فلورسانس و تعیین کاربرد آن در تجزیه و تحلیل حاشیهٔ تومور مشغول به کار شد. یکی از رده‌های سلولی مورد استفاده در این پروژه 4T1 می‌باشد که به جهت مقایسه با پروژهٔ فعلی مورد بحث قرار می‌گیرد[۱۵].

در این پروژه برای آنالیز تصاویر ROI های مختلفی در نواحی سالم، تومور، حاشیه و متاستاز با همین مساحت کشیده شده است و شدت فلورسانس محاسبه گشته است. همبستگی تراکم DC و درصد دوز تزریقی به‌ازای هر گرم نیز ۰/۶۷۲ به‌دست آمده است که در پاتولوژی نیز این ارتباط مشهود می‌باشد. در پروژهٔ فعلی همبستگی مشابهی بین تعداد سلول‌های GFP شده و شدت فلورسانس آن‌ها در هر موش برای هر تومور R2=0.985 به‌دست آمده است. این عدد نزدیک به ۱ حاکی از آن است که همبستگی معنی‌داری بین تعداد سلول‌های GFP شده و میزان شدت فلورسانس آن‌ها در زیر دستگاه وجود دارد. لذا، هرچه سلول‌های بیشتری GFP مثبت را بیان کرده باشند، نتیجه در زیر دستگاه دقیق تر خواهد بود. این درحالی است که همبستگی به‌دست‌آمده در پروژهٔ خانم حسینی ۰/۶۷۲ می‌باشد و نشان می‌دهد آزمایش انجام شده توسط اینجانب دقت بالاتر و نتیجهٔ بهتری داشته است. در سال ۲۰۱۴ هلت و همکاران در مقاله‌ای با عنوان "تصویربرداری NIR حین جراحی توانایی تفکیک بافت نرمال و تومورال را دارد به‌جز بخش ملتهب شده" به تحقیق پرداختند. در این پروژه ICG به‌عنوان یک مادهٔ حاجب که توسط FDA تأیید شده است برای تزریق به بیماران سرطانی و تصویربرداری NIR انتخاب شد در این مطالعه پس از تصویربرداری از تومور به‌صورت in-vivo و ex-vivo نسبت سیگنال به نویز با استفاده از نرم‌افزار Image J اعداد ۵/۷۲ و ۱۱/۵۱ به‌دست آمد که در پروژهٔ فعلی نیز میانگین نسبت سیگنال به نویز در حالت کلی با گذاشتن هر موش در زیر دستگاه در تصویربرداری in-vivo 5.20±0.41 به‌دست آمده است. با مقایسهٔ اعداد به‌دست‌آمده می‌توان گفت یکی از ویژگی‌های دستگاه که SNR می‌باشد برای هر دو دستگاه استفاده‌شده تقریباً یکسان می‌باشد[۱۶]. از طرفی طبق SNR به‌دست‌آمده برای دستگاه فلورسنت جراحی می‌توان اعلام کرد در جهت بهبود دستگاه، دقت تعیین مرز تومور میسر شده است.

در سال ۲۰۱۶ کیبن و همکاران در جهت معرفی یک نانوذره به‌عنوان یک مادهٔ حاجب کار مشابهی را انجام دادند که میانگین نسبت تومور به بافت سالم برای پروژهٔ فعلی 3.39±0.95 و برای پروژهٔ کیبن 3.38±1.12 می‌باشد. آنچه پیدا است یکسان بودن مقادیر میانگین می‌باشد اما انحراف معیار به‌دست‌آمده برای پروژهٔ فعلی کمتر می‌باشد که حاکی از آن است که پراکندگی داده‌ها کمتر

[Downloaded from icml.ir on 2025-11-04]

است و مقادیر به‌دست‌آمده برای نمونه‌ها دادهٔ پرت نمی‌باشد[۱۷].

وارام و همکاران در سال ۲۰۱۵ برای بررسی حاشیهٔ تومور گلیوما از مادهٔ حاجب IRDye800cw استفاده کردند که نشان داد سیستم تزریق این مـــاده در ترکیب با تصویربرداری NIR موجب ایجاد کنتراســـت قوی در ناحیهٔ تومور می‌شـــود و در مکان-یابی بیماری موفقیت‌آمیز است. پس از بررسی در روزهای مختلف و درنظر گرفتن شرایط یکسان همبستگی بین کاهش سیگنال لوســـیفراز و کاهش شدت فلورسانس $R^2= 0.99$ اعلام شـــد. طبق این مقاله در بررسی‌های انجام شـــده در پروژه همبستگی به دست‌آمده بین تعداد سلول‌های GFP شده و شدت فلورسانس دریافتی از آن‌ها نیز $R^2= 0.99$ به‌دست آمد[۱۸]. با حضور فیلتر پنتا در دستگاه فلورســـنت جراحی به‌علت استفاده از GFP و قطبشگر در راستای بهبود بخشیدن به دستگاه و دریافت تصاویری با وضوح بیشتر، تعیین مرز تومور به‌صورت دقیق‌تر میسر گشته است.

درحال‌حاضر اســـتفاده از GFP به‌عنوان مادهٔ حاجب به‌صورت مستقیم در نمونه‌های انسانی امکان‌پذیر نمی‌باشد و برای نشان‌دار کردن تومورهای انسانی باید از تومورمارکرها استفاده کرد تا به‌صورت هدفمند برروی تومور بنشـــینند و در زیر دستگاه حاشیهٔ آن مشاهده شـــود. علاوه‌براین بهبود و ارتقاء دســـتگاه فلورسنت قطبشـــی حین جراحی نیز تأثیر به‌سزایی در تشخیص بهتر حاشیهٔ تومور دارد.

[Downloaded from icml.ir on 2025-11-04]

References:

1. Jacques SL, Lee K. Polarized video imaging of skin. In Lasers in Surgery: Advanced Characterization, Therapeutics, and Systems VIII. International Society for Optics and Photonics.1998; 3245: 356-63.

2. Green A, Martin N, Pfitzner J, O'Rourke M, Knight N. Computer image analysis in the diagnosis of melanoma. Journal of the American Academy of Dermatology. 1994; 31(6): 958-64.

3. Yaroslavsky AN, Neel V, Anderson RR. Demarcation of nonmelanoma skin cancer margins in thick excisions using multispectral polarized light imaging. Journal of investigative dermatology. 2003; 121(2): 259-66.

4. Feng X, Patel R, Yaroslavsky AN. Wavelength optimized cross-polarized wide-field imaging for noninvasive and rapid evaluation of dermal structures. Journal of biophotonics. 2015; 4: 324-31.

5. Ebrahimi.Mohsen , Hejazi.Marjane ,Harirchi.Jraj, Mirza ghavami. Parvin. Evaluation of the effect of optical leakage and sensitivity on the point function of the surgical fluorescent imaging apparatus in a phantom equivalent to tissue. Journal of Lasers in medicine 2013; 10(1): 27-34.

6. Jacobs L. Positive margins: the challenge continues for breast surgeons. Annals of surgical oncology. 2008; 15(5): 1271-2.

7. Skripenova S, Layfield LJ. Initial margin status for invasive ductal carcinoma of the breast and subsequent identification of carcinoma in reexcision specimens. Archives of pathology & laboratory medicine. 2010; 134(1): 109-14.

8. Möller MG, Pappas-Politis E, Zager JS, Santiago LA, Yu D, Prakash A, Kinal A, Clark GS, Zhu W, Puleo CA, Glass LF. Surgical management of melanoma-in-situ using a staged marginal and central excision technique. Annals of surgical oncology. 2009; 16(6): 1526-36.

9. Kunishige JH, Brodland DG, Zitelli JA. Surgical margins for melanoma in situ. Journal of the American Academy of Dermatology. 2012; 66(3): 438-44.

10. Jolesz FA, McDannold NJ. MRI-guided focused ultrasound. InIntraoperative Imaging and Image-Guided Therapy. Springer, New York, NY.2014: 403-12.

11. Harlaar NJ. Molecular Fluorescence Guided Surgery of Peritoneal Metastasis: From Bench to Bedside. 2017.

12. Okusanya OT, Deshpande C, Barbosa Jr EM, Aggarwal C, Simone CB, Jiang J, Judy R, DeJesus E, Albelda S, Nie S, Low PS. Molecular imaging to identify tumor recurrence following chemoradiation in a hostile surgical environment. Molecular imaging. 2015; 14(1): 2014-7290.

13. Jiang JX, Keating JJ, De Jesus EM, Judy RP, Madajewski B, Venegas O, Okusanya OT, Singhal S. Optimization of the enhanced permeability and retention effect for near-infrared imaging of solid tumors with indocyanine green. American journal of nuclear medicine and molecular imaging. 2015; 5(4): 390.

14. Mieog JS, Hutteman M, van der Vorst JR, Kuppen PJ, Que I, Dijkstra J, Kaijzel EL, Prins F, Löwik CW, Smit VT, van de Velde CJ. Image-guided tumor resection using real-time near-infrared fluorescence in a syngeneic rat model of primary breast cancer. Breast cancer research and treatment. 2011; 128(3): 679-89.

15. Hosseini A, Baker JL, Tokin CA, Qin Z, Hall DJ, Stupak DG, Hayashi T, Wallace AM, Vera DR. Fluorescent-tilmanocept for tumor margin analysis in the mouse model. journal of surgical research. 2014; 190(2): 528-34.

16. Holt D, Okusanya O, Judy R, Venegas O, Jiang J, DeJesus E, Eruslanov E, Quatromoni J, Bhojnagarwala P, Deshpande C, Albelda S. Intraoperative near-infrared imaging can distinguish cancer from normal tissue but not inflammation. PLoS One. 2014; 9(7): e103342.

17. Cabon Q, Sayag D, Texier I, Navarro F, Boisgard R, Virieux-Watrelot D, Ponce F, Carozzo C. Evaluation of intraoperative fluorescence imaging–guided surgery in cancer-bearing dogs: a prospective proof-of-concept phase II study in 9 cases. Translational Research. 2016; 170: 73-88.

18. Warram JM, de Boer E, Korb M, Hartman Y, Kovar J, Markert JM, Gillespie GY, Rosenthal EL. Fluorescence-guided resection of experimental malignant glioma using cetuximab-IRDye 800CW. British journal of neurosurgery. 2015; 29(6): 850-8.

[Downloaded from icml.ir on 2025-11-04]