مقاله پژوهشی

لیزرپزشکی؛ 1388، دوره 6، شماره 3، صفحات: 22-19.

ارزیابی ابعاد کانال اسکلرال در سر عصب بینایی به‌وسیله optical coherence tomography در بیماران مبتلا به اپتیک نوروپاتی ایسکمیک قدامی غیرشریانی

دکتر خلیل قاسمی‌فلاورجانی[1]
دکتر محمدمهدی پرورش[2]
دکتر مصطفی سلطان‌سنجری[3]
دکتر مهدی مدرس‌زاده[4]
دکتر فرزانه آقامحمدی[5]
دکتر عادل قاسم‌پور[6]

[1]استادیارچشم پزشکی دانشگاه علوم پزشکی ایران- مرکز تحقیقات چشم
[2]استاد چشم پزشکی دانشگاه علوم پزشکی ایران- مرکز تحقیقات چشم
[3]دانشیار چشم پزشکی دانشگاه علوم پزشکی ایران- مرکز تحقیقات چشم
[4]استاد چشم پزشکی دانشگاه علوم پزشکی ایران- مرکز تحقیقات چشم
[5]دستیار چشم دانشگاه علوم پزشکی ایران- مرکز تحقیقات چشم
[6]چشم پزشک- مرکز تحقیقات چشم

نویسنده مسئول: دکتر خلیل قاسمی فلاورجانی، تهران- خیابان ستارخان- خیابان نیایش- بیمارستان حضرت رسول اکرم (ص)- مرکز تحقیقات چشم- تلفن: 09121725850 - فاکس: 66558811
پست الکترونیک: drghasemi@yahoo.com

خلاصه

زمینه و هدف: بررسی ابعاد کانال اسکلرال در محل سر عصب بینایی به وسیله optical coherence tomography (OCT) در بیمارانی که مبتلا به ایسکمی قدامی غیرشریانی عصب بینایی (NAION) هستند و مقایسه آن‌ها با چشم مقابل و گروه کنترل.

روش بررسی: در یک مطالعه آینده‌نگر سر عصب بینایی در مبتلایان به NAION حاد به وسیله OCT تصویربرداری شد. ابعاد عمودی و افقی کانال اسکلرال در محل سر عصب یعنی محل اتمام اپیتلیوم رنگدانه‌ای شبکیه استخراج شده با ابعاد چشم مقابل و گروه کنترلی که از لحاظ سنی و جنسی یکسان بودند ولی از نظر بیماری‌های چشمی کاملاً سالم بودند، مقایسه شدند.

یافته‌ها: سی چشم از ۳۰ بیمار و ۲۰ چشم از ۲۰ فرد نرمال در این مطالعه وارد شدند. قطرهای عمودی و افقی کانال اسکلرال در چشم سالم مقابل در مبتلایان به NAION با گروه کنترل و نیز چشم‌های مقابل مبتلا به آتروفی اپتیک (۵ چشم) تفاوت آماری با یکدیگر نداشتند. میانگین قطر افقی و عمودی کانال اسکلرال چشم مبتلا از چشم مقابل سالم و چشم‌های کنترل به طور قابل توجهی بزرگ‌تر بود ($P<$ ۰/۰۰۱) ولی این تفاوت اگر چه در چشم‌های مبتلا به آتروفی اپتیک مشاهده شد، معنی‌دار نبود.

نتیجه گیری: اگرچه در مرحله حاد، ابعاد کانال اسکلرال در چشم مبتلا از چشم سالم و گروه کنترل بیشتر است، تفاوتی بین اندازه کانال اسکلرال چشم سالم مقابل بیماران مبتلا به NAION و افراد نرمال وجود ندارد.

واژه های کلیدی: OCT، NAION

مقدمه

بیماری ایسکمی قدامی غیرشریانی عصب بینایی (NAION) یک اختلال سر عصب بینایی است که با از دست رفتن بدون درد بینایی، اختلال میدان بینایی، ادم و خونریزی سر عصب بینایی همراه است [۱ و ۲]. علت قطعی ایسکمی حاد غیر آرتریتی عصب بینایی قدامی ناشناخته است. اعتقاد براین است که علل ایجاد این بیماری چند فاکتوری است. علت این بیماری هر چه باشد نهایتاً باعث ایجاد ایسکمی حاد در سر عصب اپتیک می‌شود [۱ و ۲].

مقالات متعدد این نظریه را که مبتلایان به NAION دیسک کوچک‌تری نسبت به افراد هم سن و جنس دارند تقویت کرده‌اند به‌طوری‌که دیسک کوچک همراه با کاپ کوچک که اصطلاحاً crowded disc نامیده می‌شود، یکی از عوامل خطر برای این بیماری دانسته شده است [۹-۳]. اغلب این مطالعات توسط اسلیت لامپ بیومیکروسکوپی یا فوندوس فوتوگرافی انجام شده است و به‌دلیل وابستگی نتایج به معاینه‌کننده یا تفسیرکننده، عکس از خطا مصون نیست. در سال‌های اخیر مطالعات اندکی نیز توسط دستگاه HRT (Heidelberg Retinal Tomography) انجام شده است ولی چون در این روش هم ابعاد دیسک توسط تصویربردار مشخص می‌شود از دقت کافی برخوردار نیست [۱۰-۸] در مقابل، دستگاه OCT (Optical Coherence Tomography) به‌دلیل توانایی مشخص کردن لبه اپیتلیوم پیگمانته در محل دیسک که معادل لبه کانال اسکلرال محسوب می‌شود، برای تعیین دقیق اندازه واقعی دیسک ایدئال به‌شمار می‌رود.

هدف از این مطالعه بررسی ابعاد کانال اسکلرال در محل سر عصب بینایی با دستگاه OCT در مبتلایان به NAION و مقایسه نتایج با افراد نرمال بود.

روش بررسی

در این مطالعه آینده نگر، تمام بیماران مبتلا به NAION حاد (کمتر

[Downloaded from icml.ir on 2025-12-16]

از ۶ هفته از شروع علایم) کـه بـا ادم دیـسک بینـایی از اسـفند سـال ۱۳۸۶ تا خرداد ۱۳۸۸ به درمانگاه چشم بیمارستان رسـول اکـرم(ص) مراجعه کرده بودند، وارد شدند. تشخیص تمامی بیمـاران توسـط یـک نوروافتالمولوژیست مورد تأیید قرار می‌گرفـت. تمـامی بیمـاران دارای علایم تیپیک NAION در چشم درگیر شامل کاهش دید حاد بـدون درد، مارکوس گان مثبت، ادم دیسک اپتیک و نقص میدان بینـایی در پریمتری کامپیوتری بودند. معیارهای خارج‌کننده شامل هرگونه نـشانه مطـــرح‌کننـــده آرتریـــت تمپـــورال ماننـــد ســـابقه تنـــدرنس اسـکالپ، ESR>40mm/hour یـا افـزایش C-reactive protein بود. همچنین بیماران با سابقه مولتیپل اسکلروزیس و یا نوریت اپتیـک و بیماران مبتلا به بیماری‌های کلاژن واسکولار یا هر بیمـاری التهـابی سیستمیک هم از مطالعه خارج شدند. همچنین تمام بیماران مبتلا بـه بیماری چشمی دیگر غیر از رتینوپاتی خفیف دیابتی و کدورت خفیـف عدسی از مطالعه خارج شدند.

تمام بیماران، تحت معاینه کامـل چـشمی شـامل ارزیـابی حـدت بینایی، تونومتری گلدمن، بررسی سـگمان قـدامی و خلفـی چـشم بـا دستگاه slit lamp، پریمتری اتوماتیک استاندارد با استراتژی SITA standard 24-2 و OCT سر عصب بینایی قرار گرفتند.

گروه کنترل که از نظر سن و جنس مطابقـت داده شـده بودنـد از بین همراهان افراد مراجعه‌کننده به درمانگـاه چـشم و از بـین پرسـنل بخش که در معاینه کامل چشم پزشکی نرمال بودند، انتخاب شدند.

از تمام بیماران، تصویربرداری چشمی با یک دسـتگاه Spectral Domain OCT (OCT-1000, Topcon) و بـا روش 3D-scan، بعد از دیلاتاسیون فارماکولوژیک به‌عمل آمـد (اشـکال شـماره ۱و۲).

تصویربرداری به‌صورتی انجام شد که ناحیه سـر عـصب بینـایی در مرکز نمایـشگر باشـد. در کـسانی‌کـه دیـد مرکـزی خـوبی داشـتند از فیکـساسیون داخلـی دسـتگاه اسـتفاده شـد و در سـایر بیمـاران از فیکساسیون خارجی استفاده شد. کلیه تصاویری که در آن‌ها بـه‌دلیـل کدورت محیط یا تکان‌های شدید چشم، انـدازه‌گیـری ممکـن نبـود از مطالعه حذف شدند. در بررسی سر عصب بینایی، محل شروع اپیتلیـوم پیگمانته شبکیه، انتهای دیسک درنظر گرفته شد. اندازه‌گیری به‌وسیله خط‌کش نصب شده بر روی نرم افزار دستگاه و بر روی بزرگ‌ترین قطـر افقی و عمودی دیسک در تصویر توپوگرافیک فونـدوس کـه هـم‌زمـان توسط دستگاه برداشته **شده است، انجام شد. بررسی آماری با نرم افزار SPSS 15 و با تـستهـای** paired t و Independent t و نان‌پارامتریک انجام شد.

یافته‌ها

سی چشم از ۳۰ بیمار (۱۵ مرد و ۱۵ زن) مبتلا به NAION با سـن متوسط ۸/۲±۴۸/۵ سال (از ۳۴ تا ۶۵ سال) در این مطالعه وارد شدند.

از این تعداد ۵ نفر مبتلا به آتروفی اپتیک ناشی از حمله قبلی در چشم مقابل بودند و در سایر افراد، چشم مقابل سالم بـود. تعـداد ۲۰ چـشم نرمال از ۲۰ نفر که از نظر جنسی و سـنی بـا گـروه بیمـاران match شده بودند (به‌ترتیب P=0.7 و P=0.5) به‌عنوان گروه کنترل درنظـر گرفته شدند.

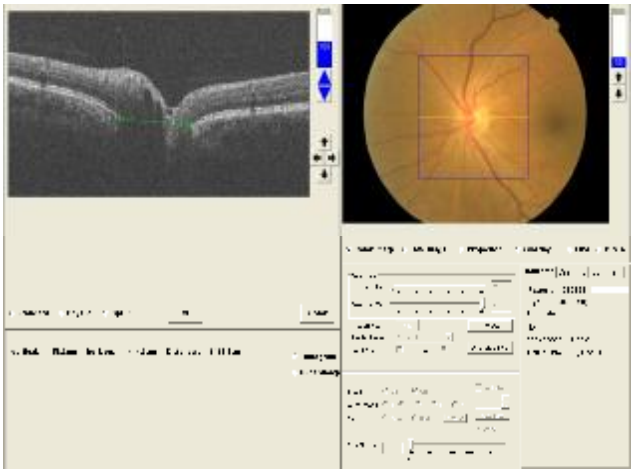

شکل ۱- تصویربرداری OCT از سر عصب بینایی و اندازه‌گیری قطر افقی کانال اسکلرال با خط‌کش نرم افزاری

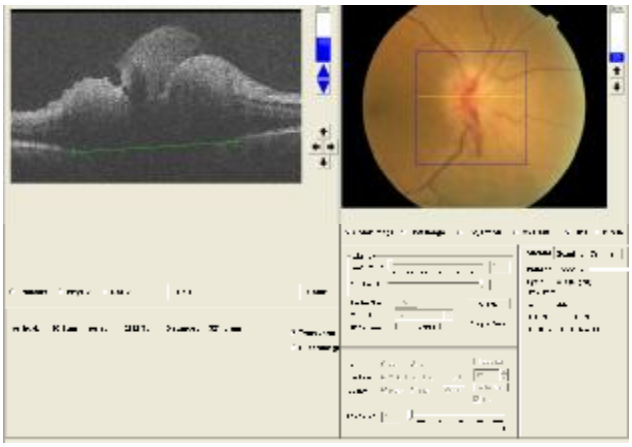

شکل۲- تصویربرداری از یک دیسک مبتلا به NAION حاد

همان‌طور که در جدول شماره ۱ مشاهده می‌شود میـانگین قطـر افقی کانال اسکلرال در چشم سـالم مبتلایـان بـه NAION بـا گـروه کنترل و نیز چشم‌های مبـتلا بـه آتروفـی، تفـاوت آمـاری بـا یکـدیگر نداشت (P=۰/۳ برای گروه کنترل وP=۰/۶ برای گروه آتروفی اپتیـک). همچنین میانگین قطر عمودی کانال اسکلرال در چشم سالم مبتلایـان به NAION با گروه کنترل و نیز چشم‌های مبتلا بـه آتروفـی اپتیـک تفاوتی با یکدیگر نداشت (P=۰/۰۶ برای گروه کنتـرل و P=۰/۲ بـرای گروه آتروفی اپتیک) ولی میانگین قطر افقی و عمودی کانال اسـکلرال بین چشم مقابل سالم و چشم مبتلا تفاوت معنی‌داری داشت (برای هر

[Downloaded from icml.ir on 2025-12-16]

جدول ۱- اندازه بزرگ‌ترین قطر افقی و عمودی در مبتلایان به NAION و گروه کنترل

بیماران / متغیرها	گروه کنترل	چشم مقابل سالم	چشم مقابل مبتلا به اپتیک آتروفی	چشم مبتلا به NAION حاد
قطر عمودی دیسک (میلی‌متر)	۱/۶۴±۰/۱۰	۱/۸۰±۰/۲۸ P = ۰/۶	۱/۶۹±۰/۲۰ P = ۰/۱	۲/۸۱±۰/۷۷ P< ۰/۰۰۱
قطر افقی دیسک (میلی متر)	۱/۵۱±۰/۱۱	۱/۴۶±۰/۲۰ P = ۰/۳	۱/۵۱±۰/۱۵ P = ۰/۸	۲/۲۰±۰/۵۲ P< ۰/۰۰۱

مقادیر P از مقایسه گروه‌های مختلف بیماران با گروه کنترل به‌دست آمده است.

دو قطر P< ۰/۰۰۱). این تفاوت اگرچه در مقایسه با چشم‌های مبتلا به آتروفی اپتیک مشاهده شد ولی معنی دار نبود (P=۰/۰۶ برای افقی و P= ۰/۰۵ برای عمودی). همچنین میانگین قطر افقی و عمودی چشم‌های مبتلا با گروه کنترل تفاوت آماری معنی‌دار داشت (در هر دو مورد P< ۰/۰۰۱).

میانگین قطر عمودی کانال اسکلرال در چشم‌های مبتلا به NAION، گروه کنترل و چشم‌های مقابل سالم از میانگین قطر افقی بیشتر بود (در هر سه مورد P< ۰/۰۰۱).

نتیجه‌گیری

اگرچه علت اصلی ایجاد NAION ناشناخته است، اعتقاد براین است که خصوصیات مورفولوژیک دیسک، نقش بسیار مهمی در آن بازی می‌کند [۱و۲]. دستگاه OCT با استفاده از نور coherence low قادر است تصاویری با توانایی افتراق آگزیال ۵ میکرون از سگمان خلفی تهیه کند. توانایی در افتراق لایه‌های مختلف شبکیه باعث می‌شود این دستگاه برای تشخیص محل تمام شدن اپیتلیوم پیگمانته شبکیه که محدوده کانال اسکلرال را مشخص می‌کند ایدئال محسوب شود [۱۰]. بنابراین براساس یافته‌های OCT می‌توان به اندازه واقعی دیسک پی‌برد.

یافته‌های مطالعه ما نشان داد که در مرحله حاد، اندازه به‌دست آمده از تصاویر OCT از دیسک متورم به‌طور مشخص بیشتر از اندازه دیسک در چشم مقابل و گروه کنترل می‌باشد. این یافته با نتایج حاصل از مطالعه Contreras و همکاران مطابقت دارد [۱۱]. بر اساس نظر این محققین ادم دیسک باعث می‌شود که لبه RPE در نزدیکی دیسک به‌دلیل وجود مایع ساب‌رتینال و تورم آکسون‌ها محو شده و بر دقت اندازه‌گیری اثر بگذارد (شکل شماره ۲). اگرچه این مسئله که وجود عروق لبه دیسک یا موادی با توانایی بازتاب بالا (مثل درون سر عصب) لبه RPE را محو کرده و اندازه دیسک را بزرگ‌تر نشان می‌دهد قبلاً نیز مطرح شده بود، اما اینکه ادم دیسک، توانایی محو RPE را داشته باشد ثابت نشده است [۱۲ و ۱۳]. همه ما تصاویر زیادی از OCT دیده‌ایم که با وجود مایع ساب رتینال زیاد، RPE کاملاً قابل رؤیت است. به‌عنوان یک توضیح دیگر می‌توان بزرگ‌بودن ابعاد اندازه‌گیری شده دیسک یا حداقل بخشی از آن را ناشی از تغییر واقعی ابعاد دیسک و بزرگ‌شدن آن دانست. مطالعات متعددی نشان داده است که کانال اسکلرال در محل سر عصب، قابل انعطاف است [۱۴و ۱۵]. ادم دیسک ممکن است باعث افزایش قطر کانال اسکلرال شده باشد.

مطالعات مختلف نشان داده است که اندازه دیسک در دوچشم، بسیار به یکدیگر نزدیک است [۱۱و ۱۶]. بنابراین برای بررسی کوچک اندازه دیسک در بیماران مبتلا به NAION حاد که اندازه واقعی دیسک به‌دلیل ادم دیسک قابل ارزیابی نیست از معاینه چشم مقابل نرمال فرد می‌توان استفاده کرد، چرا که قبل از وقوع بیماری به احتمال قوی هر دو چشم وضعیت مشابهی داشته اند. Mansour و همکاران گزارش کردند که اندازه دیسک چشم مقابل مبتلایان به NAION از چشم گروه کنترل کوچک‌تر است. در عین حال بیماران مبتلا به NAION در مطالعه آن‌ها با گروه کنترل اختلاف سنی قابل‌توجه داشتند (۷۵ سال در مقابل ۶۳ سال، P=0.03) [۶]. این نظر توسط Jonas و همکاران نیز تقویت شد. آن‌ها گزارش کردند که سطح دیسک در چشم مقابل مبتلایان به NAION اندازه میانگین ۲/۳۷ و در گروه کنترل ۲/۶۹ داشته است [۷]. در بین مطالعات اندک اخیر Saito و همکاران با استفاده از HRT سطح میانگین دیسک را در چشم‌های مقابل ۱,۷۵ و در چشم‌های کنترل ۲/۰۷ گزارش کردند (P=0.002) [۸]. از طرف دیگر Danesh-Meyer و همکاران در مقایسه چشم های مبتلا به NAION و شکل آرتریتیک AION (AAION) با استفاده از HRT به‌این نتیجه رسیدند که سطح دیسک در این دو گروه بیماران با یکدیگر مشابه است [۹]. مشکل مطالعاتی که تاکنون ذکر شد این است که ارزیابی اندازه دیسک وابسته به قضاوت انجام دهنده یا مفسر تست بوده است. این در حالی است که OCT می‌تواند به‌دلیل مشخص کردن محل کانال اسکلرال، اندازه واقعی دیسک را بسیار واقعی‌تر نشان دهد. مطالعه ما نشان داد که ابعاد دیسک در چشم‌های مبتلا به NAION با گروه کنترل تفاوت آماری قابل ملاحظه ندارد. این یافته مشابه یافته Contreras و همکاران است. آن‌ها به‌کمک Stratus OCT سطح دیسک را در چشم مقابل ۲/۴۶ و در گروه کنترل ۲/۴۶ (P=0.4) و قطر عمودی دیسک را

[Downloaded from icml.ir on 2025-12-16]

(مطابق با تعریف مطالعه ما یعنی محل تمام شدن RPE) در چشم مقابل ۲/۰۳ و در گروه کنترل ۱/۹۶ (P=0.4) گزارش کردند. Chan و همکاران نیز در اندازه‌گیری Stratus OCT در ۲۲ بیمار مبتلا به NAION یک‌طرفه که ۶ ماه از مدت آن گذشته بود، نشان دادند که سطح دیسک مبتلا با دیسک چشم مقابل و نیز دیسک‌های سالم گروه کنترل تفاوت آماری ندارد [۱۰]. به‌دلیل آنکه ما محل تمام شدن RPE را در دستگاه، مشاهده و علامت‌گذاری کردیم ولی این کار در Stratus OCT توسط دستگاه انجام می‌شود، احتمالاً اندازه‌گیری ما به حقیقت نزدیک‌تر است ولی از طرف دیگر دستگاه ما قادر به اندازه‌گیری سطح نبوده و این نکته ضعف مطالعه به شمار می‌رود. به‌هرحال نتیجه حاصله در هر دو مطالعه یکی است و آن، این است که اندازه دیسک بیماران NAION با افراد نرمال تفاوتی ندارد. این یافته نقش مورفولوژیک دیسک را در NAION از بین نمی‌برد زیرا مطالعات مختلف بر کوچک بودن یا عدم وجود کاپ در بیماران NAION تأکید کرده‌اند [۵-۲]. بنابراین دیسک با اندازه نرمال ولی کاپ کوچک یا بون کاپ را می‌توان عاملی در پاتوژنز NAION دانست.

کم بودن حجم نمونه از نقاط ضعف این مطالعه به‌شمار می‌رود اگرچه با مطالعات قبلی که با روش‌های پیشرفته انجام شده است برابری می‌کند [۱۱-۸]. ما بر انجام مطالعات بزرگ‌تر با حجم نمونه بیشتر تأکید می‌کنیم. متأسفانه نرم‌افزار فعلی دستگاه تاپکان قادر به ارزیابی اتوماتیک میزان کاپ نیست. همچنین نصب نرم‌افزاری برای سنجش پارامترهای دیگر شامل سطح دیسک، اندازه کاپ و اندازه‌گیری لایه فیبرهای عصبی بسیار مفید خواهد بود.

منابع

1. Hayreh SS. Ischaemic optic neuropathy. Indian J Ophthalmol 2000; 48: 171-94.
2. Arnold AC. Pathogenesis of nonarteritic anterior ischemic optic neuropathy. J Neuroophthalmol 2003; 23: 157-63.
3. Beck RW, Servais GE, Hayreh SS. Anterior ischemic optic neuropathy IX. Cup-to-disc ratio and its role in pathogenesis. Ophthalmology 1987; 94: 1503-8.
4. Doro S, Lessell S. Cup-disc ratio and ischemic optic neuropathy. Arch Ophthalmol 1985; 103: 1143-4.
5. Feit RH, Tomsak RL, Ellenberger C Jr. Structural factors in the pathogenesis of ischemic optic neuropathy. Am J Ophthalmol 1984; 98: 105-8.
6. Mansour A, Shoch D, Logani S. Optic disk size in ischemic optic neuropathy. Am J Ophthalmol 1988; 106: 587-9.
7. Jonas JB, Gusek GC, Naumann GOH. Anterior ischemic optic neuropathy: nonarteritic form in small and giant cell arteritis in normal sized optic discs. Int Ophthalmol 1988; 12: 119-25.
8. Saito H, Tomidokoro A, Sugimoto E, et al. Optic disc topography and peripapillary retinal nerve fiber layer thickness in nonarteritic ischemic optic neuropathy and open-angle glaucoma. Ophthalmology 2006; 113: 1340-4.
9. Danesh-Meyer HV, Savino PJ, Spaeth GL, Gamble GD. Comparison of arteritis and nonarteritic anterior ischemic optic neuropathies with the Heidelberg Retina Tomograph. Ophthalmology 2005; 12: 1104-12.
10. Chan CK, Cheng AC, Leung CK, Cheung CY, Yung AY, Gong B, Lam DS. Quantitative assessment of optic nerve head morphology and retinal nerve fibre layer in non-arteritic anterior ischaemic optic neuropathy with optical coherence tomography and confocal scanning laser ophthalmoloscopy. Br J Ophthalmol 2009; 93(6): 31-5.
11. Contreras I, Rebolleda G, Noval S, Mun˜oz-Negrete FJ. Optic Disc Evaluation by Optical Coherence Tomography in Nonarteritic Anterior Ischemic Optic Neuropathy. Invest Ophthalmol Vis Sci 2007; 4(8): 4087-92.
12. Manassakorn A, Ishikawa H, Kim JS, Wollstein G, Bilonick RA, Kagemann L, et al. Comparison of Optic Disc Margin Identified by Color Disc Photography and High-Speed Ultrahigh-Resolution Optical Coherence Tomography. Arch Ophthalmol 2008; 126(1): 58-64.
13. Floyd MS, Katz BJ, Digre KB. Measurement of the Scleral Canal Using Optical Coherence Tomography in Patients With Optic Nerve Drusen. Am J Ophthalmol 2005; 139: 664-9.
14. Bellezza AJ, Rintalan CJ, Thompson HW, Downs JC, Hart RT, Burgoyne CF. Deformation of the lamina cribrosa and anterior scleral canal wall in early experimental glaucoma. Invest Ophthalmol Vis Sci 2003; 44(2): 623-37.
15. Bellezza AJ, Rintalan CJ, Thompson HW, Downs JC, Hart RT, Burgoyne CF. Anterior scleral canal geometry in pressurised (IOP 10) and non-pressurised (IOP 0) normal monkey eyes. Br J Ophthalmol 2003; 87(10): 1284-90.
16. Jonas JB, Gusek GC, Naumann GOH. Optic disc, cup and neuroretinal rim size, configuration and correlations in normal eyes. Invest Ophthalmol Vis Sci 1988; 29: 1151-8.

[Downloaded from icml.ir on 2025-12-16]