

## نقش سلول‌های بنیادی فولیکول‌های مو در بالین و ترمیم زخم

### خلاصه

به استثنای کف دست و کف پا غالب سطح پوست انسان توسط فولیکول‌های مو (Hair Follicle, HF) پوشانده می‌شود. فولیکول‌های مو اکثراً ساقه‌های نازک و ریز مو تولید می‌کنند که به‌سختی با چشم غیرمسلح قابل مشاهده بوده و دارای قطر کمتر از ۳۰ میکرومتر هستند که به آنها موهای زائد گفته می‌شود. سایر HF‌های انسانی که درصد کمتری نسبت به نوع قبل دارند ساقه‌های موی ضخیم‌تری به قطر ۶۰ میکرومتر تولید می‌کنند که به‌عنوان موهای انتهایی شناخته شده و در نواحی وابسته به آندروژن مانند پوست سر، زیر بغل و نواحی شرمگاهی قرار دارند. برخلاف سایر پستانداران نقش موی انسان در عایق حرارتی و ضربه‌ای ناچیز است و محتمل‌ترین نقش اصلی فولیکول‌های مو در پوست انسان تولید ساقه‌های مو نیست بلکه مشارکت در عملکردهایی مانند هموستاز پوست و پاسخ ترمیم زخم به آسیب‌های سطحی پوستی است. دسترسی آسان به فولیکول‌های مو در انسان و ویژگی منحصر به فرد آنها در چرخه‌ی خودتخریبی و خودنوسازی، این ریزاندام را برای زیست‌شناسان سلول‌های بنیادی بسیار با ارزش است. سلول‌های بنیادی فولیکول مو (HFSC) در ناحیه برآمدگی غلاف ریشه خارجی و پاپیلای پوستی فولیکول مو قرار دارند و سلول‌هایی با چرخه آهسته در نظر گرفته می‌شوند که دارای پتانسیل تمایز چند دودمانی و ظرفیت تکثیر بالا هستند. مورفولوژی طبیعی و رشد دوره‌ای HFSC‌ها نقش مهمی در عملکرد طبیعی پوست، ترمیم زخم و بازسازی پوست دارد. فولیکول مو یک تقویت‌کننده قوی برای بهبود زخم است، اما کاربرد این ایده‌ی جدید در عمل بالینی هنوز در مراحل اولیه است.

**کلیدواژه‌ها:** فولیکول مو، ترمیم زخم، سلول بنیادی، بررسی بالینی

آرمین ناظمی زاده<sup>۱</sup>  
فرشته سرافرازی اسفندآبادی<sup>۱</sup>  
حسن رسولی<sup>۱</sup>  
سید سعید هاشمی نظری<sup>۲،۱</sup>  
مهدی حصارکی<sup>۱</sup>

۱. گروه پژوهش ترمیم نوری مرکز تحقیقات لیزر پزشکی، پژوهشکده یارا، جهاد دانشگاهی واحد علوم پزشکی تهران، تهران، ایران

۲. گروه اپیدمیولوژی، مرکز تحقیقات پیشگیری از بیماری‌های قلب و عروق، دانشکده بهداشت و ایمنی، دانشگاه علوم پزشکی شهید بهشتی، تهران، ایران

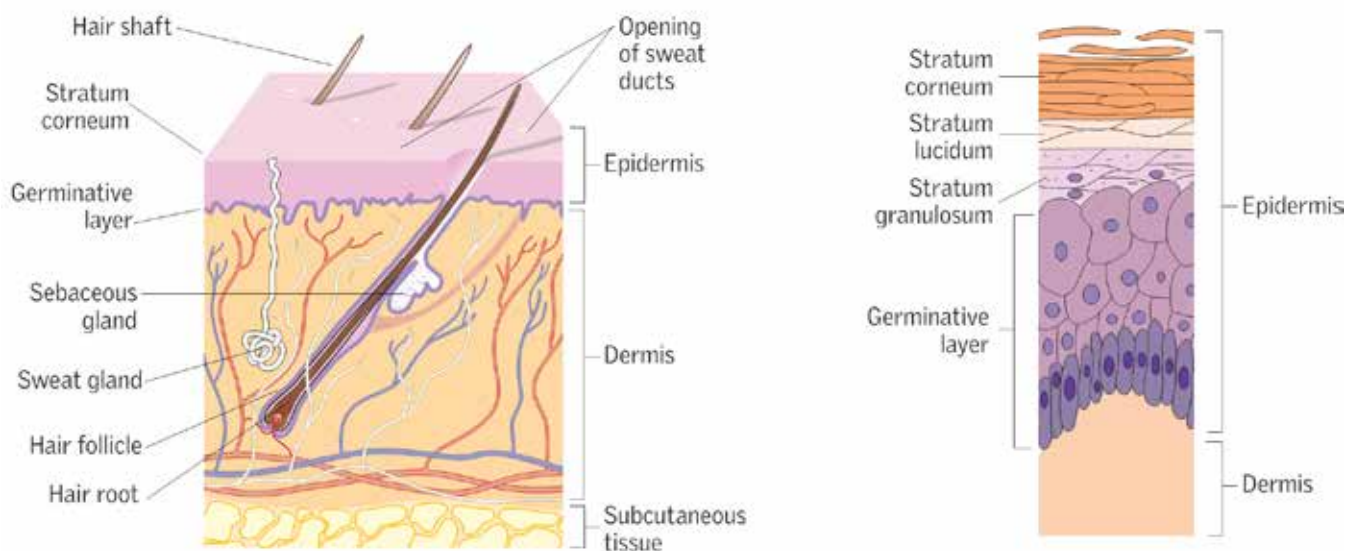
نویسنده مسئول: دکتر مهدی حصارکی تلفن: ۶۶۴۸۰۹۴۶  
پست الکترونیکی: esaraki@acecr.ac.ir

## مقدمه

میلیون‌ها نفر در سراسر جهان از زخم‌های حاد یا مزمن رنج می‌برند که سلامت و کیفیت زندگی آنها را به خطر می‌اندازد. اگرچه ترمیم طبیعی زخم به‌طور کلی نیاز به توجه و پیشرفت زیادی در یک بازه زمانی قابل پیش‌بینی ندارد، زخم‌های التیام‌ناپذیر (مزمن) از جمله زخم پای دیابتی (Diabetic Foot Ulcers)، زخم‌های وریدی و فشاری از روند روتین بهبودی پیروی نمی‌کنند و عوارض و مرگ‌ومیر قابل توجهی را بر جمعیت‌های مسن تحمیل می‌کنند [۲]. مدیریت زخم یک مسئله بهداشتی مهم برای افراد و کشورها در سراسر جهان است. تأخیر یا اختلال در اپیتلیالیزه شدن مجدد می‌تواند موجب عفونت، ازدست‌رفتن رطوبت زخم و حتی مرگ شود. از این‌رو، بسته‌شدن سریع محل زخم برای بقای ارگان‌سیم حیاتی است. اگرچه درمان‌های کنونی مانند پانسمان زخم، فشار منفی موضعی، جراحی و جایگزین‌های پوستی پیشرفت زیادی داشته‌اند، اما برای مقابله با تمام موقعیت‌های پیچیده ترمیم زخم مؤثر نیستند [۳].

به استثنای کف دست و کف پا غالب سطح پوست انسان توسط فولیکول‌های مو (Hair Follicle, HF) پوشانده می‌شود. فولیکول‌های مو اکثراً ساقه‌های نازک و ریز موها را تولید می‌کنند که به‌سختی با چشم غیرمسلح قابل مشاهده بوده و دارای قطر کمتر از ۳۰ میکرومتر هستند و به آنها موهای زائد گفته می‌شود. سایر HFهای انسانی که درصد کمتری نسبت به نوع قبل دارند ساقه‌های موی ضخیم‌تری به قطر ۶۰ میکرومتر تولید می‌کنند که به‌عنوان موهای انتهایی شناخته شده و در نواحی وابسته به آندروژن مانند پوست سر، زیر بغل و نواحی شرمگاهی قرار دارند [۴]. برخلاف سایر پستانداران، که در آنها ساقه‌های مو تولید شده

پوست بزرگترین عضو بدن است و تقریباً ۱۶ درصد از وزن کل بدن یک بزرگسال را تشکیل می‌دهد و وزنی تقریباً دو برابر وزن مغز را دارد. زخم‌های پوستی در صورت از هم‌پاشیدگی بافت ایجاد می‌شوند و در اثر عوامل مختلفی از جمله فشار طولانی‌مدت یا کمبود گردش خون و ضربه ایجاد می‌شوند. روند بهبود زخم‌های پوستی از سه مرحله هماهنگ، پیاپی اما متمایز تشکیل شده است. این مراحل شامل التهاب، تکثیر و بازسازی است. فرایند بهبود زخم به‌شدت توسط ترشح فاکتورهای رشد مختلف، سیتوکین‌ها و کموکاین‌ها تنظیم می‌شود. ایجاد هرگونه اختلال در سیگنال‌های سلولی و مولکولی این مراحل می‌تواند منجر به ایجاد زخم مزمن گردد. مراقبت متداول از زخم شامل مواردی از قبیل: انتخاب پانسمان مناسب جهت حفظ یک محیط مناسب برای بهبود زخم، کنترل عفونت، جداسازی بافت‌های آسیب‌دیده و رسیدگی به علل زمینه‌ای مانند ایسکمی و دیابت می‌باشد [۱]. پوست به دلیل عملکردهای مهمی که به‌عنوان یک سد محافظ در برابر عوامل خارجی مختلف و تنظیم‌کننده دمای بدن دارد، یکی از حیاتی‌ترین اندام‌ها محسوب می‌شود. پوست از سه لایه اپیدرم، درم و هیپودرم (لایه زیر جلدی) تشکیل شده است. لایه اپیدرم بیرونی‌ترین لایه را تشکیل می‌دهد و نقش مهمی در کنترل رطوبت بدن دارد. درم تقریباً ۹۰ درصد وزن پوست و اساس این اندام را تشکیل می‌دهد. این ساختار نمایانگر لایه داخلی پوست بین اپیدرم و هیپودرم است. هیپودرم عمیق‌ترین لایه پوست است که از بافت همبند سست و سلول‌های چربی (نیمی از چربی‌های بدن ذخیره‌شده در این مکان قرار دارند)، رگ‌های خونی و اعصاب تشکیل شده است [۱].



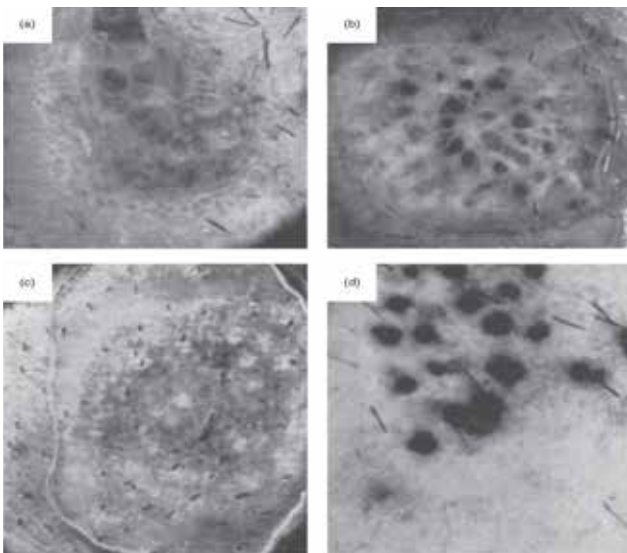
شکل ۱. شکل شماتیک پوست که ساختارهای اصلی درم (سمت راست) و لایه‌های اپیدرم (سمت چپ) را نشان می‌دهد.

پوست تا لایه رتیکولار تخریب می‌شود، بافت گرانوله به آسانی از بافت همبند اطراف فولیکول‌های مو بازسازی می‌گردد. این بافت گرانوله شده برای مهاجرت سلول‌های اپیتلیال و سپس بهبود سطح زخم ضروری است. (شکل ۲) [۱۳].

زخم ایجاد شده در نواحی با تراکم بالای مو سریع‌تر از زخمی با همان اندازه در یک ناحیه با تراکم کمتری از مو بهبود می‌یابد. به‌عنوان مثال، زمان بهبود زخم با عمق ۲/۰ تا ۳/۰ میلی‌متر که برای برداشت یک پیوند پوستی با ضخامت روی پوست سر ایجاد شده به‌طور متوسط ۵-۶ روز به طول می‌انجامد. اما در مقایسه اپیتلیال کردن مجدد زخم با همان اندازه روی ران‌ها، باسن یا شکم به‌طور متوسط ۱۰-۱۴ روز طول می‌کشد [۱۴]. در بیماران آلوپسی آندروژنتیک (Androgenic alopecia) که با تکنیک استخراج واحد فولیکولی پیوند مو تحت عمل جراحی قرار گرفته‌اند، می‌توان این ظرفیت التیام شگفت‌انگیز را در نواحی با تراکم بالای فولیکول‌های مو مشاهده کرد [۱۲، ۱۶].

### نقش کلیدی اپیتلیوم و مزانشیم فولیکول مو در درمان زخم

در این بخش خلاصه‌ای از برخی از مرتبط‌ترین ایده‌ها برای مکانیسم‌های احتمالی تاثیر میزان پیوند فولیکول مو در بهبود زخم آورده شده است:



شکل ۲. عکس منتشر شده در مقاله Bishop (a). پاسخ التیامی زخم‌های ایجاد شده در اعماق مختلف در ساعد. (b) برآمدگی‌های مجزای بافت گرانولاسیون به گونه‌ای باهم فاصله دارند. این ساختار نشان می‌دهد با جایگاه فولیکول‌های مو تاحدی تخریب شده مطابقت دارند. (c) سوختگی که در آن تمام فولیکول‌های مو زنده مانده‌اند. برخی از این‌ها دارای کلاهک‌های اپیتلیوم روی خود هستند که به‌صورت لکه‌های سفید ظاهر می‌شود. (d) پوست با چاقو تقریباً تا بافت زیرجلدی برداشته می‌شود. نواحی تاریک بخش‌های گرانوله هستند که هنوز با اپیتلیوم پوشانده نشده‌اند [۱۳].

توسط فولیکول‌های مو از پوست در برابر ضربه و دمای پایین محافظت می‌کنند، نقش موی انسان در عایق حرارتی ناچیز است. احتمالاً نقش اصلی فولیکول‌های مو در پوست انسان، تولید ساقه‌های مو نیست، بلکه مشارکت در عملکردهایی مانند هموستاز پوست و پاسخ ترمیم زخم به آسیب‌های سطحی پوستی است [۵]. درمان با سلول‌های بنیادی اخیراً به‌عنوان یک گزینه امیدوارکننده برای درمان زخم‌های مزمن ظاهر شده است. از آنجایی که سلول‌های بنیادی سوماتیک (Somatic stem cells) با ملاحظاتی اخلاقی کمتری در مقایسه با سلول‌های بنیادی جنینی (Embryonic stem cells) مواجه هستند و موجب تشکیل ترائوم و پاسخ ایمنی پس از پیوند نمی‌شوند، استفاده آن‌ها در پزشکی بازساختی از اهمیت خاصی برخوردار است [۶، ۷].

دسترسی آسان به فولیکول‌های مو در انسان و ویژگی منحصر به فرد آن‌ها در چرخه‌ی خود تخریبی و خود نوسازی، این ریزاندام را برای زیست‌شناسان سلول‌های بنیادی بسیار با ارزش کرده است. از زمانی که دکتر Cotsarelis و همکاران، در سال ۱۹۹۰ ناحیه‌ی برآمدگی (Bulge) در فولیکول مو را به‌عنوان مخزن اصلی سلول‌های بنیادی آن معرفی نمودند، پیشرفت‌های بسیاری در زمینه زیست‌شناسی سلول‌های بنیادی مو رخ داده است [۸]. سلول‌های بنیادی فولیکول مو (HFSC)، نقش کلیدی در بازسازی فولیکول مو و حفظ حالت طبیعی پوست بعد از ترمیم زخم را به عهده دارند [۹]. این سلول‌ها در ناحیه برآمدگی غلاف ریشه خارجی فولیکول مو قرار دارند و سلول‌هایی با چرخه سلولی آهسته در نظر گرفته می‌شوند که دارای پتانسیل تمایز چنددومانی و ظرفیت تکثیر بالا هستند. مورفولوژی طبیعی و رشد دوره‌ای HFSC‌ها نقش مهمی در عملکرد طبیعی پوست، ترمیم زخم و بازسازی پوست دارد. این سلول‌ها دارای شاخص‌های سلول بنیادی از قبیل: توانایی تکثیر و تمایزی بالا، از نظر ساختاری، سیتوپلاسم و بیان غیرتمایزی دارند و در یک منطقه محافظت‌شده و غنی قرار دارند. از سال ۱۹۹۷ پیوند سلول‌های اپیدر به‌صورت اتولوگ برای درمان بیماری ویتیلیگو انجام شد که تا به امروز گزارشات متعددی در مورد بی‌خطری و اثربخشی آن منتشر شده است [۱۰-۱۲]. در این مطالعه به فولیکول‌های مو در پوست، شواهد بالینی آن در بهبود زخم و نقش سلول‌های بنیادی فولیکول مو در درمان زخم پرداخته می‌شود.

### شواهد بالینی از اهمیت فولیکول‌های مو در بهبود زخم

در یکی از اولین مطالعات مهم در خصوص فولیکول مو و ترمیم زخم، دکتر Bishop پس از ایجاد زخم‌های پوستی با عمق‌های مختلف روی ساعد خود و مشاهده روند بهبود بالینی و بافت‌شناسی نشان داد که فولیکول‌های موی باقی مانده در بستر زخم نقش اساسی در بهبود زخم دارند. او نشان داد که اپیتلیالی شدن مجدد زخم علاوه بر اپیتلیوم حاشیه‌ای، از فولیکول‌های موی باقی‌مانده نیز شروع می‌شود و هنگامی که

## بستن زخم اپیدرم و بازسازی اپیدرم

سلول‌های مشتق از برآمدگی HF احتمالاً وضعیت پیش‌ساز IFE را به‌دست می‌آورند و بنابراین برای دوره‌های طولانی‌تری باقی‌مانده و در چندین دور تجدید اپیدرم پس از زخم شرکت می‌کنند [۲۵].

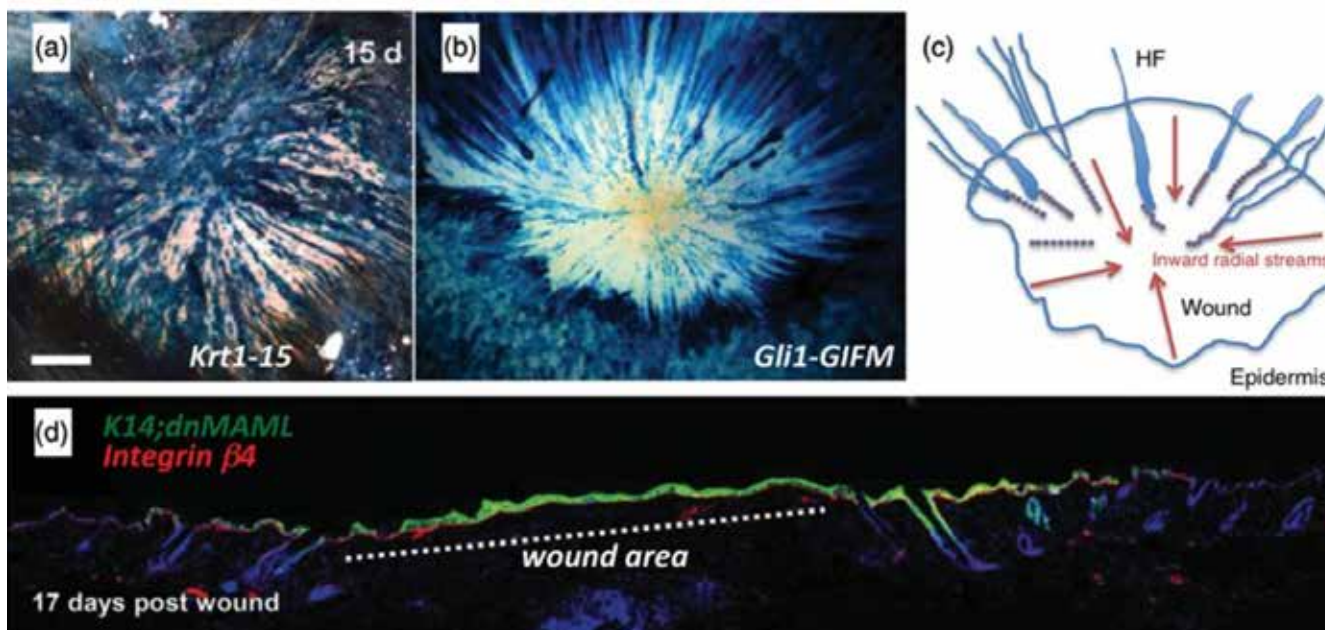
### ترمیم و بازسازی پوست

در مطالعه‌ای که بر روی سلول‌های پاپیلای پوستی (Dermal papilla, DP) در فولیکول‌های موی مجاور زخم به پاسخ کوتاه‌مدت «پرکردن» پوستی کمک می‌کنند، که مشخصه آن افزایش تکثیر سلولی و تشکیل بافت گرانولیزاسیون پس از زخم است [۵، ۲۶]. جالب‌توجه است که آزمایش‌های کلاسیک با اشاره به سلول‌های DP نمی‌توانند آن‌ها را از سلول‌های غلاف بافت همبند (Connective tissue sheath, CTS) / (Dermal sheath, DS) و فنجان پوستی (Dermal cup, DC) متمایز کنند. برخی از این محفظه‌ها ممکن است به‌صورت متقابل و عملکردی به هم مرتبط باشند [۲۷]. مطالعات دقیق‌تر ردیابی دودمان سلولی به‌دلیل فقدان ردیاب‌های خاص برای زیرجمعیت‌های مختلف سلول‌های پوستی با مشکل مواجه شده‌اند [۲۸]. اخیراً، سلول‌های بنیادی پوستی مقیم DS که ممکن است منجر به سلول‌های DP شوند، توصیف شده‌اند [۲۲]. اما رفتار آن‌ها بر روی زخم تمام ضخامت پوست هنوز ناشناخته باقی مانده است. علاوه‌بر کمک مستقیم نتاج سلولی به بستن زخم برای اعمال عملکرد (های) ترمیم‌کننده خود، ترشح پاراکرین سیتوکین‌های پیش‌التهابی ممکن است مکانیسم دیگری باشد که

اپیدرم بین فولیکولی (Interfollicular epidermis, IFE) در شرایط هموستاتیک بدون نیاز به سلول‌های مشتق از زائده اپیدرمی (Epidermal appendage-derived cells)، خود را حفظ می‌کند [۱۷]. در مقابل، پاسخ به زخم پوستی تمام ضخامت نیازمند مشارکت سلول‌های پیش‌ساز IFE و همچنین فولیکول مو و سایر سلول‌های بنیادی مشتق از زائده اپیدرمی در بسته‌شدن زخم اپیدرمی است [۱۸، ۱۹]. در میان احتمالات دیگر، مسیرهای سیگنال‌دهی شامل محور SDF1/CXCR4 [۲۰، ۲۱] و مسیرهای سیگنالینگ Hippo [۲۲] و Wnt/ $\beta$ -Catenin [۲۳، ۲۴] نیز می‌تواند دخیل باشد.

مشابه آنچه دکتر Bishop در ابتدا در انسان گزارش کرد [۱۳]، ترمیم زخم در موش در یک الگوی مشخصه "جریان شعاعی" از سلول‌های اپیتلیال از فولیکول موها برخاسته و به مرکز اپیدرم تازه تشکیل شده هدایت می‌شوند، رخ می‌دهد (شکل ۳).

به‌طور خلاصه، در سمت اپیدرمی، سهم سلول‌های مشتق از فولیکول موی موش در بسته‌شدن زخم در کوتاه مدت (۳۷-۴۷ درصد در ۳ روز پس از آسیب) مشخص است [۲۵]. هنگامی که نیاز فوری به بسته‌شدن سد اپیدرمی برآورده شد، بازسازی اپیدرم اتفاق می‌افتد که تضمین می‌کند اپیدرم تازه تشکیل‌شده به شرایط هموستاتیک باز می‌گردد و از طریق گردش پیش‌ساز IFE تجدید می‌شود. همچنین برخی از



شکل ۳ - مشارکت نتاج سلولی مشتق از HF در اپیدرم زخم تازه ایجاد شده. جمعیت‌های مختلف سلول‌های مشتق از HF به‌صورت ژنتیکی ردیابی شده‌اند تا نقش سلول‌های مشتق شده از آنها به بسته شدن زخم مشخص شود. (a) ردیابی موش‌های Krt1-15-CrePR (که تقریباً ۷۰ درصد برآمدگی و ۵۰ درصد سلول‌های اپیدرمی غیربرآمده را قبل از زخم نشان می‌دادند) ۱۵ روز پس از آسیب، جریان‌های شعاعی نتاج سلولی مشتق از HF را نشان داد که به مرکز زخم هدایت می‌شدند. (b) تصویر مشابهی دو هفته پس از ایجاد زخم در موش‌های Gli1-GIFM در فاز تلوزن مشاهده شد (c) این طرح شماتیک نشان می‌دهد که چگونه سلول‌های مشتق شده از HF به سمت داخل در جریان‌های شعاعی تکثیر می‌شوند. (d) جایگزینی کامل سلول‌های بدون برچسب در زخم (خط نقطه‌دار) با سلول‌هایی که dnMAML (نشاندار شده، سبز) ۱۷ روز پس از آسیب در موش‌های dnMAML;K14 را بیان می‌کنند [۲۵].

و بنابراین در انسان نئوژنز HF فقط می‌تواند در زخم‌های بزرگتر از ۵ سانتی‌متر مربع منشاء بگیرد.

### اثرات ترمیم‌کننده فولیکول مو به عمل بالینی

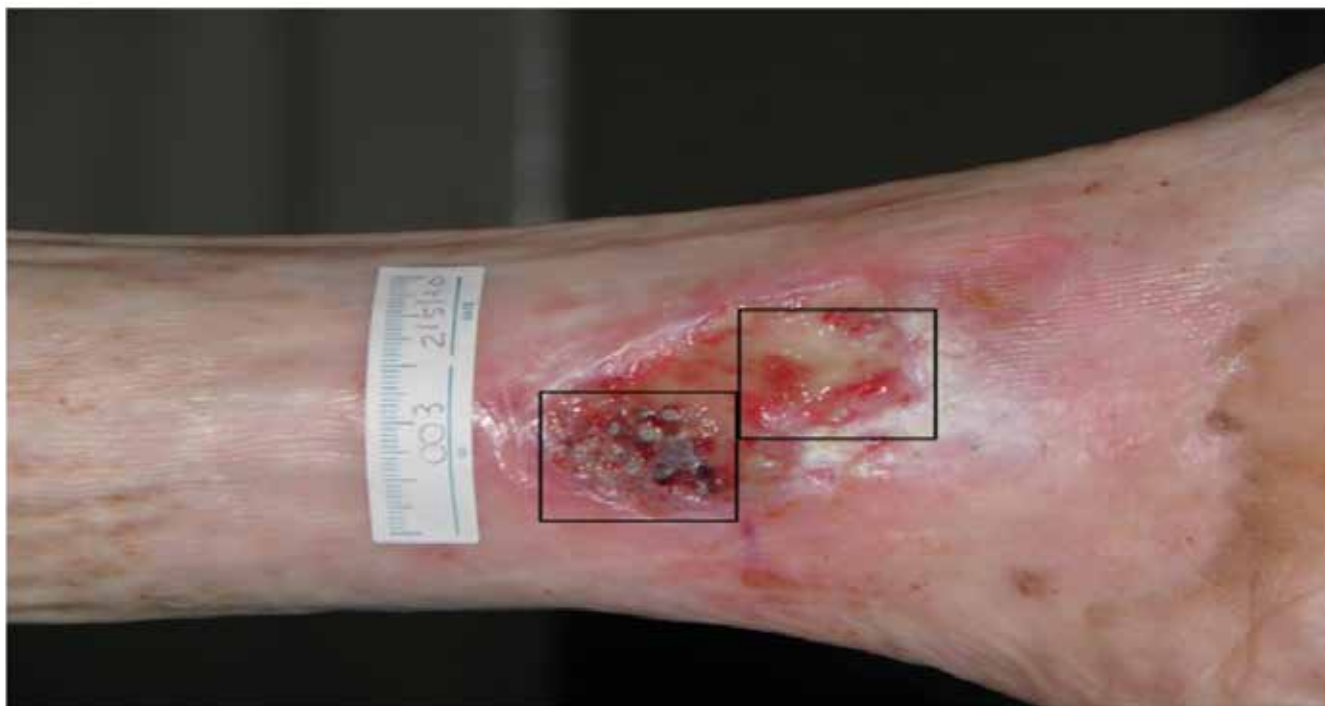در مطالعه‌ای Jiménez و همکاران برای بررسی پتانسیل تئوری درمان فولیکول‌های مو در بالین از گرافت‌های پانچ فولیکول مو اتولوگ انسان به‌عنوان یک ابزار درمانی برای تحریک ترمیم زخم‌های مزمن استفاده نمودند. در این مطالعه یک آزمایش بالینی برای ارزیابی امکان‌سنجی و ایمنی پیوند پانچ موی سر به بستر زخم در زخم‌های مزمن یا انجام گردید [۳۴-۳۶]. در مجموع ۱۰ بیمار مبتلا به زخم‌های مزمن پا با علت وریدی، فشاری و مختلط وارد مطالعه شدند که میانگین مدت زخم ۱۰/۵ سال بود. در هر زخم به‌طور تصادفی یک منطقه مورد مطالعه و یک منطقه کنترل به‌اندازه ۴ سانتی‌متر مربع در نظر گرفته شد. هر دو گروه مراقبت‌های مشابهی برای زخم (تمیز کردن و گاز وازلین) دریافت کردند، اما تنها در ناحیه آزمایش، گرافت پانچ ۲ میلی‌متری برداشت شده از پوست سر و حاوی فولیکول‌های موی انتهایی پیوند شد. در هفته ۱۸، کاهش قابل توجهی (۲۷/۱ درصد) را در منطقه آزمایش در مقایسه با منطقه کنترل (۶/۵ درصد) مشاهده شد (شکل ۴). علاوه بر این، در اکثر بیماران افزایش بافت گرانوله، فعال شدن مجدد لبه زخم و کاهش ترشح زخم مشاهده شد [۳۴-۳۶]. در یک مطالعه مشابه دیگر، مساحت کل زخم و مساحت هر نیمه پیوندشده با گرافت‌های مودار و غیرمویی

سلول‌های بنیادی DS توسط آن بهبود را تسریع می‌کنند [۲۹].

فولیکول مو یک اندام کوچک بسیار پیچیده است که علاوه بر تولید سریع مواد اولیه لازم برای ترمیم سریع اپیدرم و درم در آغاز مرحله "پرکردن"، ممکن است نقش دیگری در بستر زخم داشته باشد که می‌تواند در درازمدت اهمیت بسیار بیشتری داشته باشد. پس از زخمی شدن پایانه‌های عصبی و رگ‌های خونی، سلول‌های فعال شده توسط مسیرهای سیگنالینگ در موضع، می‌توانند برای ایجاد عروق و عصب‌سازی مجدد در ناحیه اطراف زخم فعال شوند. علاوه بر این، سلول‌های مشتق شده از فولیکول مو (اپیتلیال و مزانشیمی) ممکن است به خودی خود باعث افزایش عروق شوند، که این مورد تنها در آزمایشات پیوند ثابت شده است [۳۰-۳۲].

### نقش ریز محیط زخم و سرنوشت سلول‌های بنیادی فولیکول مو

در پستانداران بالغ، از جمله انسان، پس از زخم، پوست به‌درستی بازسازی نمی‌شود و بهبودی منجر به تشکیل اسکار فیبروتیک بدون زائده می‌شود. این بدان معنی است که می‌توان آن را به‌عنوان ترمیم غیرترمیمی (Non-regenerative repair) در نظر گرفت. در زخم‌های بزرگ (۱ سانتی‌متر مربع در موش‌های جوان و ۲/۲۵ سانتی‌متر مربع در بزرگسالان) فرایندی به نام Neogenesis منجر به تشکیل ساخت مجدد فولیکول‌های مو در مرکز زخم می‌شود [۱۸، ۳۳]. اگرچه این پدیده هنوز در انسان توضیح داده نشده است، باید توجه داشت که سطح کل پوست انسان بالغ دارای ۱/۶ مترمربع (ماده) تا ۱/۹ مترمربع (نر) است



شکل ۴. زخم وریدی یک بیمار از آزمایش بالینی آزمایشی. مربع پایینی مربوط به ناحیه آزمایشی بود که گرافت پانچ پوست سر را دریافت کرد (ناحیه آزمایشی) و قسمت بالایی آن ناحیه کنترل بدون پیوند می‌باشد [۳۶].

شده است [۴۶]. گزارش شده است که سلول‌های CD34<sup>+</sup> برآمدگی فولیکول مو، موجب بهبود زخم پوست در موش‌ها شده است [۴۷].

سلول‌های بنیادی فولیکول مو برای اپیتلیال شدن و فرایند بازیابی اپیدرم پس از آسیب دارای اهمیت می‌باشند. در طول بهبود زخم، این سلول‌ها فعال شده و به محل زخم مهاجرت می‌کنند تا در تشکیل سلول‌های اپیدرمی جدید و بازیابی سد ایفای نقش نمایند. [۳۹،۴۸]. تعامل این سلول‌ها با سایر سلول‌های پوست و فاکتورهای رشد، ترمیم مؤثر و مؤثر زخم را تضمین می‌کند. علاوه بر این، آن‌ها می‌توانند تحت تأثیر سلول‌های التهابی تمایز‌زایی شده و ویژگی سلول‌های بنیادی را به دست آورند، تا از نوژن فولیکول‌های مو ناشی در زخم و اپیتلیال شدن مجدد حمایت نمایند [۳۹]. علاوه بر اپیتلیال شدن مجدد، رگ‌زایی و رسوب ماتریکس خارج سلولی (ECM) برای بازگرداندن عملکرد سد حیاتی است [۴۹]. چندین جزء ECM، مانند کلاژن نوع VI، سرنوشت سلول‌های بنیادی را تنظیم می‌نماید و به بهبود زخم کمک می‌کند [۵۰]. سلول‌های بنیادی فولیکول مو پتانسیل قابل توجهی در ترویج آنژیوژن نشان داده‌اند. تحقیقات نشان می‌دهند که آنها می‌توانند به سلول‌های اندوتلیال و سلول‌های عضله صاف عروقی مورد نیاز برای پیوندهای عروقی و ترمیم بافت‌ها تمایز یابند [۵۱].

گزارش شده است که سلول‌های بنیادی برآمدگی باعث افزایش عروق در مدل موشی زخم با ضخامت کامل شدند [۴۷]. در مطالعه‌ای دیگر گزارش شد که رشد مو با رگ‌زایی قابل توجهی همراه است [۵۲]. همچنین این سلول‌ها می‌توانند از طریق افزودن VEGF و bFGF در شرایط آزمایشگاهی به سلول‌های دودمان اندوتلیال تمایز یابند [۵۳]. برای مثال VEGF165 می‌تواند تمایز این سلول‌ها را به سلول‌های اندوتلیال القا نماید. علاوه بر این، داربست‌های سه‌بعدی کاشته شده با این سلول‌ها که با VEGF165 القا شده بودند، رگ‌زایی را تحریک کرده و ساخت عروق جدید را تسهیل کردند [۲،۵۴].

### نتیجه‌گیری

فولیکول مو یک تقویت‌کننده قوی برای بهبود زخم است، اما کاربرد این ایده‌ی جدید در عمل بالینی هنوز در مراحل اولیه است. بسیاری از داده‌های ذکرشده در مدل‌های موش تولید شده‌اند و تعمیم آنها به بهبود زخم انسان نامشخص است. سلول‌های بنیادی اپیدرمی نشانگرهای متفاوتی را نشان می‌دهند و در انسان در مقایسه با جوندگان رفتار متفاوتی دارند [۸]. بدیهی است که روند بهبود پوست متفاوت است [۵۵]. جوندگان در هنگام مقایسه با زخم‌های انسانی دو عامل اضافی دارند: (۱) فراوانی فولیکول‌های و فقدان غدد عرق اکرین در بیشتر پوست موش در تضاد کامل با اکثر نقاط پوست انسان است که الگوی مخالف کمبود موی انتهایی و فراوانی غدد عرق اکرین دارند (در پوست انسان نسبت ۳ غده اکرین به‌ازای هرواحد پیلوسباسه است [۵۶، ۵۷]) و (۲) زخم‌های

به‌صورت هفتگی اندازه‌گیری شد. در هفته ۱۸، کاهش ۷۵/۱۵ درصدی ناحیه زخم در ناحیه پیوندشده با پانچ‌های موی سر در مقایسه با ۳۳/۷ درصد در ناحیه پیوندشده با گرافت‌های غیرمویی مشاهده شد، که نشان می‌دهد پیوند پانچ فولیکول مو پاسخ درمانی بهتری را القا می‌کند. در همه بیماران، شاهد کاهش بیشتر درد و مجدداً توسعه بیشتر بافت گرانوله و فعال شدن مجدد لبه زخم در ناحیه پیوند مو در مقایسه با ناحیه پیوندشده با گرافت‌های بدون فولیکول مو مشاهده شد [۳۷].

### سلول‌های بنیادی فولیکول مو در ترمیم زخم

#### سلول‌های بنیادی فولیکول مو (HFSCs)

سلول‌های بنیادی فولیکول مو (HFSCs) از دسته سلول‌های بنیادی چندتوان بوده که در ناحیه برآمدگی فولیکول‌های مو قرار دارند. این سلول‌ها دارای نقش مهمی در بازسازی و ترمیم مو می‌باشند. سلول‌های بنیادی فولیکول مو توانایی تمایز به انواع مختلفی از سلول‌ها از قبیل سلول‌های اپیدرمی، سلول‌های غدد سباسه و حتی سلول‌های عصبی را دارند. سلول‌های بنیادی فولیکول مو می‌توانند تحت تأثیر اسید رتینوئیک و فاکتور رشد اپیدرمال به نورون‌های بیان‌کننده سیناپتوفیزین تمایز یابند. سیناپتوفیزین پروتئین نشانگر نورون‌های بالغ می‌باشد و بیان آن بیانگر پتانسیل بازسازی عصبی این سلول‌های بنیادی می‌باشد [۴۲-۳۸].

#### سلول‌های بنیادی فولیکول مو و ترمیم زخم

پتانسیل تمایز چندگانه سلول‌های بنیادی فولیکول مو در مطالعات نشان داده شده است. در طول هموستاز، سلول‌های بنیادی برآمدگی، غلاف ریشه خارجی (ORS)، غلاف ریشه داخلی (IRS)، ماتریکس مو و جوانه موی ثانویه را حفظ می‌کنند و به چرخه بازسازی فولیکول مو و رشد مو کمک می‌نمایند [۴۳]. مورفوژن فولیکول‌های مو از طریق چرخه تکثیر (آنژن)، تخریب (کاتازن) و استاز (تلوژن) انجام می‌شود [۱۹،۴۴]. در این فرآیند، قسمت بالایی فولیکول مو حفظ می‌شود در حالی که قسمت پایینی دچار دژنراسیون و بازسازی مکرر می‌گردد [۴۵].

سلول‌های بنیادی فولیکول مو به‌عنوان مخزن مهمی برای بازسازی بافت اپیدرمی پس از آسیب‌ها تصور می‌شوند، زیرا از نظر بالینی مشاهده شده است که گرافت‌های پانچ حاوی فولیکول مو پتانسیل بهتری برای درمان زخم‌های مزمن پوستی نشان می‌دهند [۳].

داده‌های تحقیقات انسانی به دلایل اخلاقی محدود است. بخش بزرگی از مطالعات مرتبط با استفاده از مدل‌های حیوانی انجام می‌شود. اگرچه با تفاوت‌هایی در ساختار فولیکول‌های مو و روند بهبودی بین انسان و جوندگان، مسیرهای جوندگان با طراحی خوب و باکیفیت هنوز می‌توانند به کاربردهای آتی این سلول‌ها در ترمیم زخم کمک کنند و قابل ارجاع باشد. در مدل‌های حیوانی، عملکرد نادرست این سلول‌ها در موش‌ها با اختلال در پاسخ درمانی اولیه نسبت به زخم‌های پوستی تمام ضخامت گزارش

فولیکول مو توانایی تمایز به انواع مختلفی از سلول‌ها از قبیل سلول‌های اپیدرمی، سلول‌های غدد سباسه و حتی سلول‌های عصبی را دارند که می‌تواند کمک بسیاری به بهبود زخم نماید. در حال حاضر مشکلات زیادی برای استفاده از این سلول‌ها وجود دارد در درمان زخم وجود دارد. به‌عنوان مثال، تراکم فولیکول‌های مو در پوست انسان نسبتاً کم است و در نتیجه، تسهیل درمان زخم در شرایط فیزیولوژیکی دشوار است. با توسعه فناوری چاپ سه‌بعدی و پوست تولیدشده توسط مهندسی بافت، آن‌ها کاندیدهای امیدوارکننده‌ای برای ترمیم زخم هستند، به‌ویژه برای زخم‌هایی مانند زخم‌های وریدی مزمن پا و زخم پای دیابتی که به سختی التیام می‌یابند.

جوندگان تا حد زیادی با انقباض بهبود می‌یابند زیرا پوست آن‌ها در مقایسه با پوست انسان بسیار محکم‌تر به فاسیا چسبیده است [۵۸].

سلول‌های پاپیلای پوستی انسان قادر به القای نئوژنز فولیکول مو پس از پیوند هستند [۵۹]، اما این توانایی قابل توجه با کشت کلاسیک دوبعدی از بین می‌رود. جالب توجه است، فرهنگ تجمع سه بعدی تا حدی این از دست دادن فنوتیپ را معکوس می‌کند، که به نظر می‌رسد توسط مسیرهای Wnt و BMP واسطه می‌شود [۶۰، ۶۱]. با این حال، در تنها مطالعه موجود که در آن پوست کاملاً انسان با زائده ایجاد شده است، واضح است که سلول‌های جنینی و نوزادی مورد نیاز هستند زیرا پیش‌سازهای بالغ به دلایل ناشناخته عملکرد خود را از دست می‌دهند [۶۲]. سلول‌های بنیادی

## References:

- McLafferty E, Hendry C, Farley A. The integumentary system: anatomy, physiology and function of skin. *Nursing Standard* (through 2013). 2012;27(3):35.
- Quan R, Du W, Zheng X, Xu S, Li Q, Ji X, et al. VEGF165 induces differentiation of hair follicle stem cells into endothelial cells and plays a role in in vivo angiogenesis. *Journal of cellular and molecular medicine*. 2017;21(8):1593-604.
- Li B, Hu W, Ma K, Zhang C, Fu X. Are hair follicle stem cells promising candidates for wound healing? *Expert Opinion on Biological Therapy*. 2019;19(2):119-28.
- Rook A, Wilkinson DS, Ebling FJG. *Textbook of dermatology*. Textbook of dermatology 1979. p. 1149
- Jahoda CA, Reynolds AJ. Hair follicle dermal sheath cells: unsung participants in wound healing. *The Lancet*. 2001;358(9291):1445-8.
- Denker H-W. Potentiality of embryonic stem cells: an ethical problem even with alternative stem cell sources. *Journal of Medical Ethics*. 2006;32(11):665-71.
- Fong C-Y, Richards M, Manasi N, Biswas A, Bongso A. Comparative growth behaviour and characterization of stem cells from human Wharton's jelly. *Reproductive biomedicine online*. 2007;15(6):708-18.
- Cotsarelis G, Sun T-T, Lavker RM. Label-retaining cells reside in the bulge area of pilosebaceous unit: implications for follicular stem cells, hair cycle, and skin carcinogenesis. *Cell*. 1990;61(7):1329-37.
- Chueh S-C, Lin S-J, Chen C-C, Lei M, Wang LM, Widelitz R, et al. Therapeutic strategy for hair regeneration: hair cycle activation, niche environment modulation, wound-induced follicle neogenesis, and stem cell engineering. *Expert opinion on biological therapy*. 2013;13(3):377-91.
- Petersson M, Brylka H, Kraus A, John S, Rappl G, Schettina P, et al. TCF/Lef1 activity controls establishment of diverse stem and progenitor cell compartments in mouse epidermis. *The EMBO journal*. 2011;30(15):3004-18.
- Wang X, Liu Y, He J, Wang J, Chen X, Yang R. Regulation of signaling pathways in hair follicle stem cells. *Burns & Trauma*. 2022;10:tkac022.
- Ghasemi M, Bajouri A, Shafiyani S, Aghdami N. Hair Follicle as a Source of Pigment-Producing Cells for Treatment of Vitiligo: An Alternative to Epidermis? *Tissue Eng Regen Med*. 2020;17(6):815-27.
- Bishop G. Regeneration after experimental removal of skin in man. *American Journal of Anatomy*. 1945;76(2):153-81.
- Weyandt GH, Bauer B, Berens N, Hamm H, BROECKER EB. Split-skin grafting from the scalp: the hidden advantage. *Dermatologic surgery*. 2009;35(12):1873-9.
- Mimoun M, Chaouat M, Picovski D, Serroussi D, Smarrito S. The scalp is an advantageous donor site for thin-skin grafts: a report on 945 harvested samples. *Plastic and reconstructive surgery*. 2006;118(2):369-73.
- Rassman W, Pak J, Kim J. Follicular unit extraction: evolution of a technology. *J Transplant Technol Res*. 2016;6(158):2161-0991.1000158.
- Alcolea MP, Jones PH. Lineage analysis of epidermal stem cells. *Cold Spring Harbor Perspectives in Medicine*. 2014;4(1).
- Takeo M, Lee W, Ito M. Wound healing and skin regeneration. *Cold Spring Harbor perspectives in medicine*. 2015;5(1).
- Hsu Y-C, Li L, Fuchs E. Emerging interactions between skin stem cells and their niches. *Nature medicine*. 2014;20(8):847-56.
- Guo R, Chai L, Chen L, Chen W, Ge L, Li X, et al. Stromal cell-derived factor 1 (SDF-1) accelerated skin wound healing by promoting the migration and proliferation of epidermal stem cells. *In Vitro Cellular & Developmental Biology-Animal*. 2015;51:578-85.
- Zgheib C, Xu J, Mallette AC, Caskey RC, Zhang L, Hu J, et al. SCF increases in utero-labeled stem cells migration and improves wound healing. *Wound Repair and Regeneration*. 2015;23(4):583-90.
- Rahmani W, Abbasi S, Hagner A, Raharjo E, Kumar R, Hotta A, et al. Hair follicle dermal stem cells regenerate the dermal sheath, repopulate the dermal papilla, and modulate hair type. *Developmental cell*. 2014;31(5):543-58.
- McBride JD, Jenkins AJ, Liu X, Zhang B, Lee K, Berry WL, et al. Elevated circulation levels of an antiangiogenic SERPIN in patients with diabetic microvascular complications impair wound healing through suppression of Wnt signaling. *Journal of Investigative Dermatology*. 2014;134(6):1725-34.
- Whyte JL, Smith AA, Liu B, Manzano WR, Evans ND, Dhamdhere GR, et al. Augmenting endogenous Wnt signaling improves skin wound healing. *PloS one*. 2013;8(10):e76883.
- Vagnozzi AN, Reiter JF, Wong SY. Hair follicle and interfollicular epidermal stem cells make varying contributions to wound regeneration. *Cell Cycle*. 2015;14(21):3408-17.
- Garcin CL, Ansell DM, Headon DJ, Paus R, Hardman MJ. Hair follicle bulge stem cells appear dispensable for the acute phase of wound re-epithelialization. *Stem cells*. 2016;34(5):1377-85.
- Chi W, Enshell-Seijffers D, Morgan BA. De novo production of dermal papilla cells during the anagen phase of the hair cycle. *The Journal of investigative dermatology*.

- 2010;130(11):2664.
28. Driskell RR, Watt FM. Understanding fibroblast heterogeneity in the skin. *Trends in cell biology*. 2015;25(2):92-9.
  29. Ma D, Kua JEH, Lim WK, Lee ST, Chua AWC. In vitro characterization of human hair follicle dermal sheath mesenchymal stromal cells and their potential in enhancing diabetic wound healing. *Cytotherapy*. 2015;17(8):1036-51.
  30. Leirós GJ, Kusinsky AG, Drago H, Bossi S, Sturla F, Castellanos ML, et al. Dermal papilla cells improve the wound healing process and generate hair bud-like structures in grafted skin substitutes using hair follicle stem cells. *Stem cells translational medicine*. 2014;3(10):1209-19.
  31. Lough DM, Yang M, Blum A, Reichensperger JD, Cosenza NM, Wetter N, et al. Transplantation of the LGR6+ epithelial stem cell into full-thickness cutaneous wounds results in enhanced healing, nascent hair follicle development, and augmentation of angiogenic analytes. *Plastic and reconstructive surgery*. 2014;133(3):579-90.
  32. Lough DM, Wetter N, Madsen C, Reichensperger J, Cosenza N, Cox L, et al. Transplantation of an lgr6+ epithelial stem cell-enriched scaffold for repair of full-thickness soft-tissue defects: the in vitro development of polarized hair-bearing skin. *Plastic and reconstructive surgery*. 2016;137(2):495-507.
  33. Ito M, Yang Z, Andl T, Cui C, Kim N, Millar SE, et al. Wnt-dependent de novo hair follicle regeneration in adult mouse skin after wounding. *Nature*. 2007;447(7142):316-20.
  34. Jimenez F, Poblet E, Izeta A. Reflections on how wound healing-promoting effects of the hair follicle can be translated into clinical practice. *Experimental Dermatology*. 2015;24(2):91-4.
  35. Baquerizo Nole KL, Kirsner RS. Hair follicles and their potential in wound healing. *Experimental dermatology*. 2015;24(2):95-6.
  36. Jiménez F, Garde C, Poblet E, Jimeno B, Ortiz J, Martínez ML, et al. A pilot clinical study of hair grafting in chronic leg ulcers. *Wound Repair and Regeneration*. 2012;20(6):806-14.
  37. Martínez M-L, Escario E, Poblet E, Sánchez D, Buchón F-F, Izeta A, et al. Hair follicle-containing punch grafts accelerate chronic ulcer healing: a randomized controlled trial. *Journal of the American Academy of Dermatology*. 2016;75(5):1007-14.
  38. Mahjoor M, Nobakht M, Ataei Kachouei F, Zalpoor H, Heidari F, Yari A, et al. In Vitro differentiation of hair-follicle bulge stem cells into synaptophysin-expressing neurons: a potential new approach for neuro-regeneration. *Human Cell*. 2024;38(1):19.
  39. Morgun EI, Vorotelyak EA. Epidermal stem cells in hair follicle cycling and skin regeneration: a view from the perspective of inflammation. *Frontiers in cell and developmental biology*. 2020;8:581697.
  40. Claudinot S, Nicolas M, Oshima H, Rochat A, Barrandon Y. Long-term renewal of hair follicles from clonogenic multipotent stem cells. *Proceedings of the National Academy of Sciences*. 2005;102(41):14677-82.
  41. Ito M, Liu Y, Yang Z, Nguyen J, Liang F, Morris RJ, et al. Stem cells in the hair follicle bulge contribute to wound repair but not to homeostasis of the epidermis. *Nature medicine*. 2005;11(12):1351-4. Plotczyk M, Jimenez F. *Hair Follicles in Wound Healing and Skin Remodelling*. *Hair Follicle Regeneration*: Springer; 2022. p. 291-304.
  42. Ge Y, Gomez NC, Adam RC, Nikolova M, Yang H, Verma A, et al. Stem cell lineage infidelity drives wound repair and cancer. *Cell*. 2017;169(4):636-50. e14.
  43. Müller-Röver S, Foitzik K, Paus R, Handjiski B, van der Veen C, Eichmüller S, et al. A comprehensive guide for the accurate classification of murine hair follicles in distinct hair cycle stages. *Journal of investigative dermatology*. 2001;117(1):3-15.
  44. Hsu Y-C, Pasolli HA, Fuchs E. Dynamics between stem cells, niche, and progeny in the hair follicle. *Cell*. 2011;144(1):92-105.
  45. Chovatiya GL, Sarate RM, Sunkara RR, Gawas NP, Kala V, Waghmare SK. Secretory phospholipase A2-IIA overexpressing mice exhibit cyclic alopecia mediated through aberrant hair shaft differentiation and impaired wound healing response. *Scientific Reports*. 2017;7(1):11619.
  46. Heidari F, Yari A, Rasoolijazi H, Soleimani M, Dehpour A, Sajedi N, et al. Bulge hair follicle stem cells accelerate cutaneous wound healing in rats. *Wounds: a compendium of clinical research and practice*. 2016;28(4):132-41.
  47. Yari A, Heidari F, Vejjouye SJ, Nobakht M. Hair follicle stem cells promote cutaneous wound healing through the SDF-1 $\alpha$ /CXCR4 axis: an animal model. *Journal of Wound Care*. 2020;29(9):526-36.
  48. Gurtner GC, Werner S, Barrandon Y, Longaker MT. Wound repair and regeneration. *Nature*. 2008;453(7193):314-21.
  49. Chermnykh E, Kalabusheva E, Vorotelyak E. Extracellular matrix as a regulator of epidermal stem cell fate. *International journal of molecular sciences*. 2018;19(4):1003.
  50. Savkovic V, Li H, Obradovic D, Masieri FF, Bartella AK, Zimmerer R, et al. The angiogenic potential of mesenchymal stem cells from the hair follicle outer root sheath. *Journal of clinical medicine*. 2021;10(5):911.
  51. Mecklenburg L, Tobin DJ, Müller-Röver S, Handjiski B, Wendt G, Peters EM, et al. Active hair growth (anagen) is associated with angiogenesis. *Journal of Investigative Dermatology*. 2000;114(5):909-16.
  52. Xu ZC, Zhang Q, Li H. Differentiation of human hair follicle stem cells into endothelial cells induced by vascular

- endothelial and basic fibroblast growth factors. *Molecular medicine reports*. 2014;9(1):204-10.
53. Quan R, Zheng X, Xu S, Zhang L, Yang D. Gelatin-chondroitin-6-sulfate-hyaluronic acid scaffold seeded with vascular endothelial growth factor 165 modified hair follicle stem cells as a three-dimensional skin substitute. *Stem cell research & therapy*. 2014;5(5):1-18.
  54. Davidson J. Animal models for wound repair. *Archives of dermatological research*. 1998;290(Suppl 1):S1-S11.
  55. Rittie L, Farr EA, Orringer JS, Voorhees JJ, Fisher GJ. Reduced cell cohesiveness of outgrowths from eccrine sweat glands delays wound closure in elderly skin. *Aging cell*. 2016;15(5):842-52.
  56. Rittié L, Sachs DL, Orringer JS, Voorhees JJ, Fisher GJ. Eccrine sweat glands are major contributors to reepithelialization of human wounds. *The American journal of pathology*. 2013;182(1):163-71.
  57. Davidson JM, Yu F, Opalenik SR. Splinting strategies to overcome confounding wound contraction in experimental animal models. *Advances in wound care*. 2013;2(4):142-8.
  58. Jahoda C, Horne K, Oliver R. Induction of hair growth by implantation of cultured dermal papilla cells. *Nature*. 1984;311(5986):560-2.
  59. Higgins CA, Chen JC, Cerise JE, Jahoda CA, Christiano AM. Microenvironmental reprogramming by three-dimensional culture enables dermal papilla cells to induce de novo human hair-follicle growth. *Proceedings of the National Academy of Sciences*. 2013;110(49):19679-88.
  60. Lin B, Miao Y, Wang J, Fan Z, Du L, Su Y, et al. Surface tension guided hanging-drop: producing controllable 3D spheroid of high-passaged human dermal papilla cells and forming inductive microtissues for hair-follicle regeneration. *ACS applied materials & interfaces*. 2016;8(9):5906-16.
  61. Wu X, Scott Jr L, Washenik K, Stenn K. Full-thickness skin with mature hair follicles generated from tissue culture expanded human cells. *Tissue Engineering Part A*. 2014;20(23-24):3314-21