

## بررسی اثر لیزر تراپی با نور قرمز بر جوانسازی پوست

### چکیده

**زمینه و هدف:** جوانسازی پوست و کاهش چین و چروک‌های ناشی از افزایش سن همواره مورد توجه بوده است. روش‌های مختلفی از قبیل لیزرهای تهاجمی و غیرتهاجمی برای جوانسازی و کاهش آثار افزایش سن بر پوست انسان ابداع شده است. روش‌های تهاجمی از قبیل Resurfacing با لیزرهای Co2 و Erbium می‌باشند و در این بین، روش‌های غیرتهاجمی از قبیل لیزرهای تابش نور لیزر Intense pulsed Light (IPL) و Pulsed Dye Laser (PDL) برای جوانسازی پوست مورد استفاده قرار می‌گیرند. در این مطالعه کارایی اثر نور قرمز بر جوانسازی پوست صورت بیماران مبتلا به پیری خفیف تا متوسط پوست مورد ارزیابی قرار گرفت.

**روش اجرا:** ۱۰ بیمار مبتلا به علائم بالینی پیری خفیف تا متوسط پوست که توسط درماتولوژیست ویزیت شده بودند، وارد مطالعه شدند. دستگاه PDT که در این مطالعه مورد استفاده قرار گرفت از نوع Waldmann بود که قادر به تولید طول موج ۶۳۳ نانومتر می‌باشد. بیماران مدت ۳۶ ساعت بعد از هر جلسه درمانی از یک مرطوب‌کننده و یک پاک‌کننده هیپوآلرژیک ملایم استفاده کردند و به منظور پرهیز از نور UVA و UVB از یک ضدآفتاب مناسب با SPF بالا استفاده کردند. همچنین از بیماران خواسته شد تا در طول درمان از مصرف کرم و سایر محصولات ضدچروک خودداری کنند. در ماه ۴ بعد از درمان درجه بهبودی توسط مقیاس درجه‌بندی Fitzpatrick و براساس مقایسه عکس‌های گرفته‌شده از بیماران مورد ارزیابی قرار گرفت.

**یافته‌ها:** فتوگراف‌های بیماران قبل و بعد از درمان براساس میزان چروک‌های صورت در ناحیه پیشانی، دور چشم، پل بینی، دور لب و گونه و با استفاده از معیار Fitzpatrick مورد ارزیابی قرار گرفت. نتایج آماری حاکی از کاهش میزان چین و چروک‌های صورت با استفاده از Red Light PDT بوده است.

**نتیجه‌گیری:** درمان چین و چروک‌های صورت با استفاده از تابش نور قرمز روشی مناسب برای برطرف کردن آثار استرس‌های فیزیکی و شیمیایی وارد شده بر سلول می‌باشد و می‌تواند با تحریک تولید بافت‌های الاستیک باعث بهبود قوام و به دنبال آن کاهش چروک‌های پوست گردد.

**واژه‌های کلیدی:** تابش نور لیزر، Intense pulsed light (IPL)، Pulsed Dye Laser (PDL)، جوانسازی پوست، کاهش چروک صورت

دکتر فاطمه اسلامی قرائتی<sup>۱</sup>،  
فهیمة شهبابی پور<sup>۲</sup>،  
دکتر زهره تهرانچی نیا<sup>۳\*</sup>

Akademisches Lehrkankenhaus der  
Univeritat zu kohn

۲. مرکز تحقیقات پوست، دانشگاه علوم پزشکی  
شهید بهشتی، تهران، ایران

نویسنده مسئول: زهره تهرانچی نیا  
پست الکترونیکی:

zohreh\_tehranchi@yahoo.com

۰۹۱۲۱۰۲۹۴۱۵

شماره تماس:

## مقدمه

پیری پوست یک فرایند پیشرونده می‌باشد که طی آن آسیب‌های محیطی و افزایش سن می‌توانند تاثیر خود را بر روی پوست افراد به جای بگذارند و از لحاظ بالینی به صورت چروک‌های خشک و زبری، شل شدن و تغییرات پیگمانتاسیون ظاهر شوند. علاوه بر آن می‌توانند منجر به بروز نئوپلاسم‌های خوش‌خیم یا بدخیم شوند.

جوان ماندن و جوانسازی پوست از دیرباز مورد توجه انسان‌ها بوده و در طول تاریخ روش‌های مختلفی برای جوانسازی و کاهش اثر افزایش سن بر پوست یا اثرات مخرب آفتاب، مورد استفاده قرار گرفته است. درماتولوژیست‌ها و محققان همواره به دنبال روش‌هایی با کارایی بالاتر و اثرات جانبی کمتر برای برطرف کردن چین و چروک‌ها و جوانسازی پوست بوده‌اند. این روش‌ها به صورت تهاجمی و غیرتهاجمی می‌باشند که از روش‌های غیرتهاجمی می‌توان از لیزرهای تابش نور از قبیل IPL و PDL برای جوانسازی پوست نام برد. در واقع روش‌های غیرتهاجمی به روش‌هایی گفته می‌شوند که برای لایه‌سازی مجدد پوست به صورت غیرتهاجمی و با ایجاد تغییر در ریزمحیط سلول‌ها و اطراف سلول‌ها منجر به جوانسازی پوست می‌شوند. انواعی از این روش‌ها مورد استفاده قرار گرفته‌اند که شامل: Photofacial, Laser Toning, Surface Resurfacing و روش‌های نوری می‌باشند که در نهایت آثاری مشابه با روش‌های تهاجمی برای بهبود پیری پوست به جا می‌گذارند (۱).

مطالعات نشان داده‌اند که نور مرئی باعث ایجاد تغییراتی در ریزمحیط احاطه‌کننده سلول‌ها و بافت‌ها می‌شود که این خود باعث بهبود فعالیت فیبرهای الاستین و فعال‌سازی متابولسیم سلولی می‌شود (۲).

در تحقیقاتی که با هدف بررسی اثر درمان Photodynamic بر جوانسازی پوست انجام گرفته، کارایی بکارگیری نور قرمز به همراه اسفاده از آمینو لوولینیک اسید ALA (۳، ۴) یا چای سبز مورد ارزیابی قرار گرفته است و نشان داده‌اند که منجر به بهبود علائم حاصل از آسیب‌های نوری وارد به پوست می‌شوند (۶). علاوه بر آن، استفاده از نور قرمز به همراه چای سبز به صورت موضعی نشان داده شده که آثار بیوفیزیکی و فیزیوشیمیایی نور قرمز با استفاده از

خاصیت آنتی‌اکسیدانی چای سبز بر پوست تسریع شده و باعث بهبود سریع چروک‌های صورت بیماران شده است (۲).

در این مطالعه هدف استفاده از نور قرمز به تنهایی برای درمان چروک‌های صورت بیماران و جوانسازی پوست بوده و همچنین عوارض جانبی احتمالی و میزان کارایی این روش‌ها نیز مورد بررسی قرار گرفته است.

## روش اجرا

در این مطالعه بیماران مراجعه‌کننده به درمانگاه پوست بیمارستان شهدای تجریش که از نظر بالینی مبتلا به پیری خفیف تا متوسط پوست بودند، انتخاب شدند. علاوه بر آن، بیماران همگی مونث و در محدوده سنی بین ۳۰ تا ۶۰ سال انتخاب شدند. این بیماران پس از تایید بالینی و اطمینان از اینکه فاقد معیارهای خروج از مطالعه بودند، اطلاعات لازم درباره چگونگی درمان و عوارض احتمالی آن در اختیار کلیه بیماران قرار گرفت و رضایت‌نامه کتبی جهت ورود آنها به مطالعه اخذ گردید. معیارهای خروج از مطالعه شامل، تاریخچه حساسیت به نور، سابقه درماتوزهای حساس به نور، سابقه لوپوس، سابقه مصرف داروهایی که حساسیت به نور ایجاد می‌کنند (رتینوئید و تتراسایکلین)، کاربرد یک روش درمانی جهت درمان پیری پوست طی شش ماه گذشته، حاملگی، شیردهی و بیماری عفونی فعال بودند.

در این مطالعه از دستگاه لیزر PDT از نوع (PDT 1200, Waldmann Medizintechnik, Germany) که قادر به ایجاد نور قرمز با طول موج ۶۳۳ نانومتر بود مورد استفاده قرار گرفت. از طرفی تمامی جلسات درمان توسط یک فرد و با استفاده از یک تکنیک و پروتکل صورت گرفت. درمان بیماران در ۸ جلسه با فاصله ۲ هفته یک بار صورت گرفت. در هر جلسه پوست بیماران با آب و صابون تمیز می‌شد سپس تحت تابش با دوز  $70 \text{ J/cm}^2$  به مدت ۱۲ دقیقه قرار می‌گرفتند. علاوه بر آن به بیماران توصیه می‌شد که به مدت ۳۶ ساعت بعد از هر جلسه درمان، مرطوب‌کننده و پاک‌کننده ملایم استفاده کنند و برای جلوگیری از تاثیر UV ناشی از نور خورشید از ضدآفتاب‌های با SPF بالا استفاده کنند. همچنین به بیماران توصیه شد

گرفتند. بهبودی بیماران قبل و بعد از درمان با لیزر درجه‌بندی شد. برای این منظور بیماران برای بهبودی میزان چین و چروک‌های دور لب، پل بینی، پیشانی و گونه به صورت کتبی پرسشنامه پر کنند و نظر سنجی شدند. بهبود چروک‌های این بیماران براساس طبقه‌بندی چروک‌ها مورد ارزیابی قرار گرفت و در در جدول ۱ نشان داده شده است.

جدول ۲: میزان بهبودی چروک‌های نواحی مختلف صورت بیماران قبل و بعد از درمان با مقایسه آنها با جدول طبقه‌بندی چروک‌ها

| انواع چروک‌ها         | نوع چروک براساس طبقه‌بندی چروک‌ها قبل از درمان با لیزر | نوع چروک براساس طبقه‌بندی چروک‌ها بعد از درمان با لیزر |
|-----------------------|--|--|
| چروک‌های پل بینی      | چروک‌های نسبتاً عمیق با عمق بین ۱ تا ۲ میلی‌متر        | چروک‌های بسیار خفیف با عمق ۱ میلی‌متر                  |
| چروک‌های دور لب       | چروک‌های قابل توجه با عمق بیشتر از ۲ میلی‌متر          | چروک‌های با عمق ۱ میلی‌متر                             |
| چروک‌های ناحیه گونه   | چروک‌های متوسط قابل مشاهده با عمق بیشتر ۱/۵ میلی‌متر   | چروک‌های بسیار خفیف با عمق کمتر از ۱ میلی‌متر          |
| چروک‌های ناحیه پیشانی | چروک‌های با عمق بیشتر از ۱ میلی‌متر                    | چروک‌های کم عمق و قابل مشاهده با عمق ۰/۵ میلی‌متر      |

در بیماران مورد مطالعه، میانگین عمق چروک‌های پل بینی قبل از درمان با لیزر جزء چروک‌های نسبتاً عمیق بود و بعد از اتمام دوره درمان با لیزر عمق چروک‌های این ناحیه کاهش یافت و به چروک بسیار خفیف با عمق ۱ میلی‌متر تبدیل شد (شکل A ۲). علاوه بر آن، میانگین عمق چروک‌های دور لب قبل از درمان، از نوع چروک‌های عمیق و قابل مشاهده با عمق بیشتر از ۲ میلی‌متر و کمتر از ۳ میلی‌متر بود و در این بیماران بعد از درمان با لیزر، عمق چروک‌ها به صورت معناداری کاهش یافت و به چروک‌های قابل مشاهده با عمق بیشتر از ۱ میلی‌متر تبدیل شد (شکل B ۲). میانگین چروک‌های ناحیه گونه در بیماران قبل از درمان مانند چروک‌های پل بینی جزء چروک‌های نسبتاً عمیق بود و پس از درمان عمق چروک‌ها به صورت معناداری تا عمق کمتر از ۱ میلی‌متر کاهش یافت و به چروک‌هایی با عمق نسبتاً خفیف تبدیل شد (شکل C ۲). از سویی دیگر تفاوت

که در طول درمان از مصرف هرگونه محصولات ضدچروک خودداری کنند.

فتوگراف‌های دیجیتال با استفاده دوربین یکسان و در وضعیت و نور مشابه قبل از اولین جلسه درمان و در پایان آخرین جلسه و ۴ ماه بعد از درمان از بیماران گرفته شد. علاوه بر آن، از بیماران نسبت به وضعیت پوست خود قبل و بعد از درمان، در پرسشنامه کتبی نظرسنجی و درجه‌بندی شد. بدین‌منظور، درجه ۱، بیشتر از ۲۵ درصد بهبودی به عنوان (حداقل بهبودی)، درجه ۲ با بهبودی بین ۲۵ تا ۵۰ درصد (بهبودی متوسط)، درجه ۳ با بهبودی بین ۵۱ تا ۷۵ درصد (بهبودی قابل توجه) و رتبه ۴ با بهبودی بیشتر از ۷۵ درصد (بهبودی عالی) در نظر گرفته شد. علاوه بر آن، پارامترهای فوتوتوکسیک شامل، ادم و اریتم و خشکی پوست به صورت، صفر (فاقد علامت)، ۱ (علائم موضعی)، ۲ (علائم خفیف)، ۳ (علائم متوسط) و ۴ (علائم شدید) رده‌بندی شدند. در این تحقیق چروک‌ها براساس میزان عمق طبقه‌بندی شدند (جدول ۱).

جدول ۱. طبقه‌بندی چروک براساس میزان عمق آنها برحسب میلی‌متر

| صفر   | بدون چروک                 |
|---|---------------------------|
| چروک‌های کم عمق ولی قابل مشاهده   | ۰/۵                       |
| چروک‌های بسیار خفیف با عمق ۱ میلی‌متر                                       | ۱                         |
| چروک‌های قابل مشاهده با عمق بیشتر از ۱ میلی‌متر                             | ۱/۵ و بیشتر از ۱ میلی‌متر |
| چروک‌های نسبتاً عمیق با عمق بین ۱ تا ۲ میلی‌متر                             | ۱-۲                       |
| چروک‌های عمیق و قابل مشاهده با عمق بیشتر از ۲ میلی‌متر و کمتر از ۳ میلی‌متر | ۲/۵                       |
| چروک‌های عمیق با عمق ۳ و بیش از ۳ میلی‌متر                                  | ۳ و بیشتر از ۳ میلی‌متر   |

اطلاعات جمع‌آوری شده با استفاده از نسخه ۸ نرم‌افزار GraphPad Prism (GraphPad Software, USA) آنالیز شد. جهت مقایسه میانگین‌های متغیرهای کمی از آزمون t جفتی وابسته استفاده و سطح  $p < 0.05$  معنی‌دار در نظر گرفته شد.

### یافته‌ها

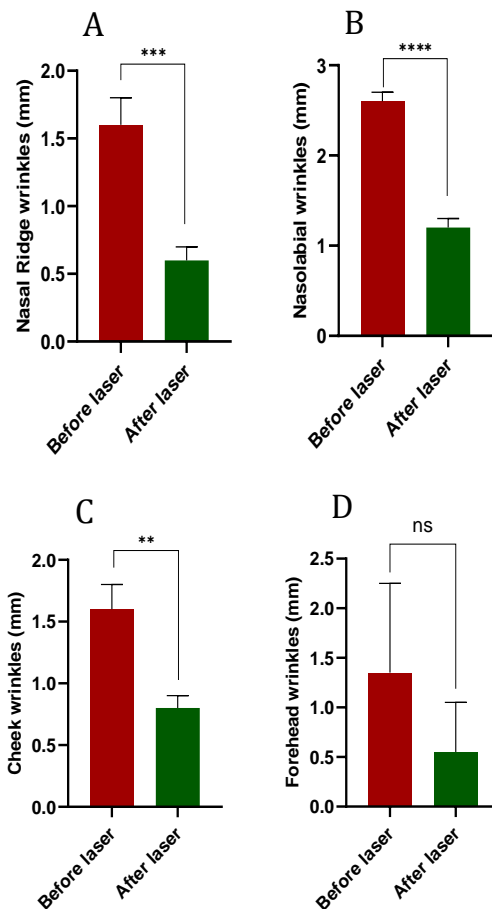
تعداد افراد وارد شده در مطالعه در مجموع ۱۰ نفر بودند. کلیه بیماران تحت درمان تابشی با نور قرمز با طول موج ۶۳۳ نانومتر و دور ۷۰ (J/cm<sup>2</sup>) با دستگاه لیزر PDT به مدت ۱۲ دقیقه قرار

سلول‌های و ماتریکس خارج سلولی هدف استفاده از نور در فتوتراپی می‌باشند. در سلول‌ها، نور مرئی با طول موج نزدیک به مادون قرمز توسط حساس‌کننده‌های نوری جذب می‌شوند. سیتوکروم c اکسیداز باعث تولید گونه‌های فعال اکسیژن می‌شود که در مقادیر کم باعث تحریک فعالیت سلولی می‌شود ولی مقادیر بالا باعث مهار پروسه‌های سلولی می‌شود (۶).

در واقع اساس روش‌های غیرتهاجمی برای درمان که لیزر جزء این روش‌ها می‌باشد برای اولین بار توسط Zelickson و Klimer مورد استفاده قرار گرفت. آنها نشان دادند که با استفاده از فتودینامیک‌تراپی (PDL) می‌توان تکثیر فیرو بلاست‌ها را القاء کرد و نیز منجر به سنتز کلاژن جدید در ناحیه پایلای درم شد (۷). مطالعه بعدی نشان داد که طول موج‌های متغیری از نور مرئی می‌توانند اثر مشابهی در تحریک تولید کلاژن‌های تیپ ۱ و ۲ و همچنین فیبرهای الاستیک داشته باشند و در نتیجه قادر به بهبود قوام پوست می‌باشند (۱).

فتودینامیک درمانی با نام جوانسازی نوری، به عنوان روشی برای زیبایی و مورد استفاده جراحان لیزر زیبایی، با اولین مقاله چاپ شده توسط Bitter تحت عنوان موضوع جوانسازی نوری در سال ۲۰۰۰ معرفی گردید. در مطالعه Bitter بیش از ۹۰ درصد از بیماران مورد مطالعه ۷۵ درصد بهبودی را در اریتم پوستی، ۸۴ درصد بهبودی در چروک‌های پوستی، ۷۸ درصد تغییرات قابل توجه در رنگدانه پوستی و ۴۹ درصد بهبودی در اندازه منفذ از خود نشان دادند. هر یک از بیماران وارد شده در این مطالعه پنج درمان پالسی شدید با وقفه یک ماهه در صورت خود، دریافت کردند. این درمان امروزه یک استاندارد مورد استفاده، می‌باشد (۸). برخی از محققان با روش IPLs که جوانسازی پوست نامیده می‌شود، درمان و بهبودی را در آسیب‌های نوری نشان داده‌اند، که شامل اکثر مطالعات انجام شده توسط Goldberg و Samady (۹)، Weiss (۱۰) و همکارانش و Sadick (۱۱) می‌باشد. در یک مطالعه انجام شده توسط Golderg، یک سوم از افراد در یک جمعیت ۳۰ نفره، با درمان IPL به صورت قابل توجهی بهبود یافتند.

معناداری در چروک‌های ناحیه پیشانی بیماران قبل و بعد از درمان ایجاد نشد (شکل D ۲).



شکل ۲. مقایسه عمق چروک‌های بیماران قبل و بعد از درمان (A) ناحیه پل بینی. (B) دور لب (C) ناحیه گونه (D) پیشانی.

## بحث

پوست، به خصوص پوست صورت در معرض استرس‌های محیطی از قبیل، آلودگی هوا و اشعه ماوراءبنفش خورشید قرار می‌گیرد که باعث افزایش گونه‌های فعال اکسیژن می‌شود و این خود با افزایش تولید گونه‌های فعال اکسیژن زمینه ایجاد آسیب‌های شدید را به ساختارهای سلولی فراهم می‌آورد. روش فتوتراپی و استفاده از نور قابلیت متوقف کردن این پروسه را دارا می‌باشد (۵). در واقع

با توجه به اینکه میزان نفوذپذیری نور آبی نسبت به نور قرمز کمتر می‌باشد، معمولاً از نور قرمز به دلیل نفوذپذیری عمیق آن و خاصیت بهتر ضدالتهابی برای درمان استفاده می‌کنند. در مطالعه‌ای از نور قرمز برای درمان آکنه استفاده گردید (۱۲). تحقیقات جدید نشان داده است که PDT همراه با اسید آمینولیولینیک (۳) به عنوان حساس‌کننده نوری تاثیر قابل توجهی در درمان برخی از بیماری‌های پوستی از قبیل، هیپرپلازی سباسه (sebaceous hyperplasia)، آکنه و پسوریازیس داشته است. در واقع PDT با نور قرمز منجر به افزایش نفوذپذیری بالشتک ناخن و ماتریکس ناخن با استفاده از ALA شده که در این فرایند پروتوپورفیرین ۱۰ القاء شده و تجمع پروتوپورفیرین ۱۰ القاء شده می‌تواند به عنوان یک هدف برای PDT باشد. از لیزر PDT همراه با ALA و نور قرمز در درمان پسوریازیس ناخن استفاده شده است (۱۳).

در این تحقیق با استفاده از نور قرمز به تنهایی برای درمان چروک‌های پوستی استفاده شد. میزان چروک‌ها در ناحیه پل بینی، خط خنده و گونه به میزان قابل توجهی کاهش پیدا کرد ولی تفاوت معنی‌داری در کاهش چروک‌ها در ناحیه پیشانی در افراد در معرض نور قرمز دیده نشد.

### تشکر و قدردانی

تشکر از جناب آقای دکتر محمد رحمتی رودسری بخاطر فراهم ساختن دستگاه‌های PDT مرکز شهدای تجریش.

## References:

1. DeHoratius DM, Dover JS. Nonablative tissue remodeling and photorejuvenation. *Clinics in dermatology*. 2007;25(5):474-9.
2. Sommer AP, Zhu D. Green tea and red light—A powerful duo in skin rejuvenation. *Photomedicine and laser surgery*. ۲۰۰۹;۲۷(۶):۹۶۹-۷۱.
3. Vaalamo M, Kariniemi A-L, Saarialho-Kere U, Shanro SD. Enhanced expression of human metalloelastase (MMP-12) in cutaneous granulomas and macrophage migration. *Journal of Investigative Dermatology*. 1999;112(4):499-505.
4. Zelickson BD, Kilmer SL, Bernstein F, Chotzen VA, Dock J, Mehregan D, et al. Pulsed dye laser therapy for sun damaged skin. *Lasers in surgery and medicine*. 1999;25(3):229-36.
5. Xu X, Zhao X, Liu TC-Y, Pan H. Low-intensity laser irradiation improves the mitochondrial dysfunction of C2C12 induced by electrical stimulation. *Photomedicine and laser surgery*. 2008;26(3):197-202.
6. Lubart R, Landau Z, Linovskv A, Nitzan Y. A new light device for wound healing. *Recent Patents on Biomedical Engineering (Discontinued)*. 2008;1(1):13-7.
7. RUIZ-Rodriguez. Enhanced efficacy of PDT. *JDrug Dermatol* 2007;6:(818-20.).
8. Bitter Jr PH. Noninvasive rejuvenation of photodamaged skin using serial, full-face intense pulsed light treatments. *Dermatologic surgery*. 2000;26(9):835-43.
9. Goldberg DJ, Samady J. Intense pulsed light and Nd: YAG laser non-ablative treatment of facial rhytids. *Lasers in Surgery and Medicine: The Official Journal of the American Society for Laser Medicine and Surgery*. 2001;28(2):141-4.
10. Weiss RA, Weiss MA, Beasley KL. Rejuvenation of photoaged skin: 5 years results with intense pulsed light of the face, neck, and chest. *Dermatologic surgery*. 2002;28(12):1115-9.
11. Sadick NS. Update on non-ablative light therapy for rejuvenation: A review. *Lasers in Surgery and Medicine: The Official Journal of the American Society for Laser Medicine and Surgery*. 2003;32(2):120-8.
12. Kharazi L, Dadkhahfar S, Rahimi H, Gheisari M, Mozafari N, Tehranchinia Z. The Efficacy of Blue Light versus the Combination of Blue and Red Light Therapy in the Treatment of Acne Vulgaris. *Photodermatology, Photoimmunology & Photomedicine*. 2021.
13. Tehranchinia Z, Barzkar N, Riahi SM, Khazan M. A Comparison of The Effects of Clobetasol 0.05% and Photodynamic Therapy Using Aminolevulinic Acid With Red Light in the Treatment of Severe Nail Psoriasis. *Journal of lasers in medical sciences*. 2020;11(1):3.