

کارآمدی تغییرات روشنایی در شناسایی پوسیدگی‌های راجعه پروگزیمال در رادیوگرافی بایت وینگ دیجیتال: یک مطالعه تجربی

خلاصه

مقدمه: امروزه، اغلب سیستم‌های تصویربرداری دیجیتال انواع مختلفی از تکنیک‌های پردازش تصویر را در دسترس قرار می‌دهند. از این رو، هدف از مطالعه حاضر مقایسه عملکرد رادیوگرافی دیجیتال با درجات مختلف روشنایی در شناسایی پوسیدگی راجعه پروگزیمال بود.

روش بررسی: در این مطالعه آزمایشگاهی در هر دو سطح پروگزیمال ۵۲ دندان پرمولر سالم، حفره جهت ترمیم کلاس II آمالگام ایجاد شد. ضایعات پوسیدگی به صورت مصنوعی توسط فرز روند ۰/۵ میلی‌متری به صورت تصادفی در هر دندان ایجاد شد و با آمالگام ترمیم گردید. ۱۰۴ سطح پروگزیمال دندان‌ها برای تعیین محل پوسیدگی راجعه شماره گذاری شد. رادیوگرافی‌های دیجیتال استاندارد با استفاده از سیستم Digora® Optime به عمل آمد. تصاویر در درجات روشنایی مختلف (تنظیمات روشنایی به میزان ۲۵ درصد را به عنوان روشنایی کم و ۵۰ درصد را به عنوان روشنایی متوسط و ۷۵ درصد را به عنوان روشنایی زیاد در نظر می‌گیریم) توسط دو مشاهده‌گر ارزیابی شدند.

یافته‌ها: شاخص‌های برآورد اعتبار شامل حساسیت و اختصاصیت محاسبه شد و نیز صحت کلی با استفاده از آنالیزهای تحت منحنی راک محاسبه گردید.

بین حساسیت، اختصاصیت و صحت کلی تصاویر در هر دو مشاهده‌گر در درجات مختلف روشنایی اختلاف معنی‌دار آماری وجود داشت ($p < 0/001$). تصاویر با درجه روشنایی متوسط و تصاویر با درجه روشنایی زیاد به ترتیب بیشترین و کمترین میزان حساسیت، اختصاصیت و صحت کلی را در بین تصاویر داشتند.

بحث و نتیجه‌گیری: تغییرات روشنایی برای تصاویری که جهت شناسایی پوسیدگی راجعه پروگزیمال استفاده می‌شوند، می‌تواند به عنوان یک ابزار کمکی مورد استفاده قرار گیرند. تصاویر با درجه روشنایی کم و تصاویر با درجه روشنایی زیاد ضعیف‌ترین عملکرد را داشتند و جهت شناسایی پوسیدگی راجعه پروگزیمال توصیه نمی‌شوند.

واژه‌های کلیدی: رادیوگرافی دیجیتال، روشنایی، پوسیدگی راجعه، بایت وینگ

علی حبیبی کیا^۱

محمدحسین بهرام‌بیگی^۲

آرش دباغی^۳

ساناز شریفی شوشتری^۱

۱. استادیار بخش رادیولوژی دهان و فک و صورت، دانشکده دندانپزشکی، دانشگاه علوم پزشکی جندی شاپور اهواز، اهواز، ایران

۲. دانشجوی عمومی دندانپزشکی، دانشکده دندانپزشکی، دانشگاه علوم پزشکی جندی شاپور اهواز، اهواز، ایران

۳. دانشیار بخش رادیولوژی دهان و فک و صورت، دانشکده دندانپزشکی، دانشگاه علوم پزشکی جندی شاپور اهواز، اهواز، ایران

نویسنده مسئول: محمدحسین بهرام‌بیگی، تلفن: ۰۹۱۸۹۶۱۶۰۴۰
پست الکترونیک: hamedb201116@gmail.com

مقدمه

است. روش‌شنایی یک واحد لگاریتمی است که رابطه بین نور را با ضربه زدن به فیلم مشخص می‌نماید و نور را از طریق فیلم منتقل می‌کند. یک روش‌شنایی رادیوگرافی کمتر نمایانگر مناطق تیره فیلم است و روش‌شنایی بیشتر نشان‌دهنده مناطق شفاف فیلم است. درجات مختلف روش‌شنایی در رادیوگرافی دیجیتال تأثیرات متفاوتی را در بررسی‌های دندانپزشکی نشان داده‌اند. درجات مختلف روش‌شنایی می‌توانند برداشت مشاهده‌گرها را از رادیوگرافی‌های انجام‌گرفته تغییر دهد و تأثیر مثبت و یا منفی روی دقت تشخیص بگذارد [۱۱].

روش بررسی

در این تحقیق آزمایشگاهی، تعداد ۵۲ دندان پرمولر انسان بالغ از میان دندان‌های کشیده شده در مطب‌های دندانپزشکی در سطح شهر اهواز انتخاب شدند. دندان‌ها از نظر بالینی و با مشاهده چشمی سالم و بدون پوسیدگی یا ترمیم قبلی می‌باشند [۱۵-۱۲]. دندان‌ها به ۱۳ گروه ۴ تایی به‌طور تصادفی تقسیم شدند تا در بلوک‌های مربوطه بازسازی شوند [۱۵].

در قسمت پروگزیمال دندان‌ها باکس جهت ترمیم کلاس II آمالگام توسط یک نفر ایجاد شد. عرض BL (باکولینگوال) حفره در سطح اکلوژال ۲/۵ میلی‌متر، عرض BL حفره در ناحیه جنجیوال ۳ میلی‌متر، عمق آگزیال حفره در کف جنجیوال ۱/۲۵ میلی‌متر و لبه جنجیوال در حد CEJ تعیین شد.

ضایعات پوسیدگی به‌صورت مصنوعی توسط یک نفر با یک فرز روند ۵/ میلی‌متر در نیمی از باکس‌های پروگزیمال در حد واسط دیواره‌های باکال و لینگوال در کف ژنژیوال (لاین انگل آگزیو ژنژیوال) ایجاد و توسط موم قرمز (به‌دلیل رادیولوسنت بودن آن در تصاویر و جلوگیری از پک‌شدن آمالگام در این ناحیه که به‌عنوان پوسیدگی ثانویه ایجاد شده است) پر شدند و نیم دیگر هر کدام از نمونه دندان‌ها به‌عنوان شاهد در نظر گرفته شد. پوسیدگی‌های مصنوعی به‌صورت تصادفی در بعضی از نمونه‌ها در مزیال و در بعضی از نمونه‌ها در دیستال تهیه و تمام باکس‌های کلاس II ایجادشده با آمالگام پر شدند [۱۲ و ۱۵].

سپس دندان‌ها به‌صورت تصادفی در گروه‌های ۴ تایی و در شرایطی مشابه کلینیک در آکریل مانت شدند. ضخامت آکریل در همه نمونه‌ها ثابت و برابر با ۲ سانتی‌متر بود. جهت موازی کردن نمونه‌ها کف بلوک‌های آکریلی با تریمر صاف شد. همچنین برای تشخیص بهتر سطح مزیال و دیستال دندان‌ها در قسمت مزیال (به‌صورت قراردادی) همه بلوک‌ها به‌وسیله فرز، حفره تهیه شد و با گوتاپر کا پر شدند [۱۵].

رادیوگرافی‌های دیجیتال غیرمستقیم توسط صفحات Photo Stimulated Phosphor Plate (PSP) در سیستم digora تهیه می‌گردد. رادیوگرافی‌های دیجیتال به‌منظور تغییر روش‌شنایی

تشخیص پوسیدگی ثانویه یکی از مشکلاتی است که دندانپزشکان با آن مواجه هستند. پوسیدگی ثانویه شروع مجدد یا برگشت پوسیدگی در لبه‌های ترمیم است که بلافاصله در مجاور ترمیم و به دنبال ریزش یا عدم گسترش کافی ترمیم یا برداشت ناکافی پوسیدگی‌های اولیه حاصل می‌شود [۲۱]. حدود ۷۵ درصد کارهای دندانپزشکی شامل جایگزینی ترمیم به علل مختلف می‌باشد که از این بین دندانپزشکان علت اصلی این جایگزینی را در اکثر موارد پوسیدگی ثانویه عنوان می‌کنند [۳].

امروزه، روش‌های تشخیص پوسیدگی ثانویه شامل بررسی بالینی در یک محیط خشک و تمیز، با نور کافی و مشاهده چشمی، حس لامسه، سوند دندانپزشکی، نخ دندان و رادیوگرافی است [۴]. رادیوگرافی‌ها روش‌های مناسب و عالی جهت تشخیص پوسیدگی‌هایی هستند که از نظر بالینی آشکار نمی‌باشند [۵]. نکته اساسی در کاربرد این وسیله تشخیصی، آن است که کیفیت رادیوگرافی‌های تشخیصی باید به‌گونه‌ای باشد که با حداقل تعداد رادیوگرافی به تشخیص مناسب دست یابد زیرا خطر ناشی از انجام یک رادیوگرافی دقیق و بدون نقص به مراتب کمتر از تکرار رادیوگرافی مجدد است [۶].

با توجه به کاستی‌های رادیوگرافی معمولی تلاش محققان همیشه برای این بوده است که روش‌های کامل‌تری را جهت تصویربرداری انتخاب کنند و امروزه رادیوگرافی دیجیتال به‌عنوان یک انتخاب در برابر رادیوگرافی معمولی قرار می‌گیرد. در طی سال‌های اخیر، سیستم تصویربرداری دیجیتال به‌عنوان جایگزینی برای رادیوگرافی با فیلم انتخاب شده است و طبق مطالعات صورت‌گرفته دقت تشخیصی سیستم‌های دیجیتال قابل مقایسه با فیلم‌های معمولی است [۷].

رادیوگرافی‌های دیجیتال می‌توانند با استفاده از نرم‌افزار پردازش‌کننده تصویر کیفیت اطلاعات را بهبود بخشند و موجب کاهش فاکتورهای تداخل‌کننده با کیفیت تصویر شوند. علاوه بر این، دندانپزشکان می‌توانند کنتراست و روش‌شنایی تصاویر رادیوگرافی را اصلاح یا تعدیل کنند تا برای اهداف خاص تشخیصی مناسب شوند [۸ و ۹]. برخی از سیستم‌های دیجیتال دارای گزینه‌های نرم‌افزاری مختلف مانند روش‌شنایی و کنتراست تصاویر، کنتراست معکوس، رنگ کاذب، تغییر در کنتراست و روش‌شنایی تصاویر و سایر امکانات می‌باشند و تحقیقات متعددی به بررسی این گزینه‌ها در تشخیص ضایعات و وضعیت‌های آناتومیک دهان و دندان پرداخته‌اند [۱۰].

با استفاده از تصویربرداری دیجیتالی، تراکم ممکن است به‌عنوان روش‌شنایی مطرح شود. روش‌شنایی رادیوگرافی در تصویربرداری دیجیتال توسط نرم‌افزار کامپیوتری و مانیتور که در آن تصویر مشاهده می‌شود، تعیین می‌گردد. روش‌شنایی رادیوگرافی اندازه‌گیری تیرگی کلی تصویر

ترتیب ۸۸/۴۶، ۹۴/۲۳ و ۹۱/۳۵ درصد است. آزمون مک نمار نشان داد بین روش تصویربرداری با درجه روشنایی متوسط و واقعیت تفاوت معنی‌دار آماری وجود ندارد ($p=0/508$). توافق بین تصویر با روشنایی متوسط و واقعیت ۰/۸۲۷ می‌باشد. (نمودار ۱) تحلیل آماری مشاهده تصاویر با درجه روشنایی زیاد، توسط مشاهده‌گر اول نشان داد که حساسیت، ویژگی و صحت کلی به ترتیب ۶۲/۳۴، ۱۵/۷۱ و ۸۸/۵۲ درصد است آزمون مک نمار نشان داد بین روش تصویربرداری با درجه روشنایی زیاد و واقعیت، تفاوت معنی‌دار آماری وجود دارد ($p=0/009$). توافق بین تصاویر با روشنایی زیاد و واقعیت ۰/۰۵۸ است. (نمودار ۱) در هر دو مشاهده‌گر اول و دوم بیشترین میزان پاسخ‌های مثبت و منفی واقعی مربوط به تصاویر با درجه روشنایی متوسط است و بعد از آن بیشترین پاسخ مثبت و منفی واقعی به تصاویر با درجه روشنایی کم تعلق دارد. (جدول ۱ و ۲).

بحث

تشخیص پوسیدگی ثانویه یکی از مشکلاتی است که دندانپزشکان با آن مواجه هستند. پوسیدگی ثانویه شروع مجدد یا برگشت پوسیدگی در لبه‌های ترمیم است که بلافاصله در مجاور ترمیم و به دنبال ریزش یا عدم گسترش کافی ترمیم یا برداشت ناکافی پوسیدگی‌های اولیه حاصل می‌شود [۱ و ۲] حدود ۷۵ درصد کارهای دندانپزشکی شامل جایگزینی ترمیم به علل مختلف می‌باشد که از این بین دندانپزشکان علت اصلی این جایگزینی را در اکثر موارد پوسیدگی ثانویه عنوان می‌کنند [۳]. در مورد میزان قدرت و صحت تشخیص پوسیدگی ثانویه توسط رادیوگرافی‌ها تناقضاتی مطرح است که از جمله دلایل آن وجود مواد کف‌بندی رادیولوسنت که نمای رادیوگرافیک شبیه پوسیدگی ثانویه دارند، می‌باشد [۱]. ترمیم‌های رادیوپاک نیز اغلب باعث مخفی شدن

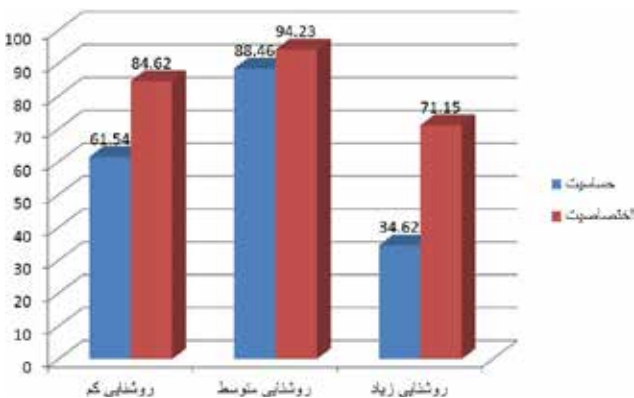
در نرم‌افزار Scanora (astara32 version 3.00, sordex, finland) مورد پردازش قرار می‌گیرند. پرتوتابی به صفحات با دستگاه 70 kVp , 8 mA , Xgenus dc (de Gotzen, Italy) و شرایط اکسپوزر ۰/۳۲ ثانیه، با ضخامت فیلتراسیون کلی آلومینیوم ۲ میلی‌متر و فاصله ۳۲ سانتی‌متر Focal spot-receptor تهیه شدند. یک صفحه آکرلی با ضخامت ۱/۵ سانتی‌متر این تیوب اشعه ایکس و دندان‌ها جهت بازسازی بافت نرم‌قرار داده شد. تنظیمات روشنایی به میزان ۲۵ درصد را به‌عنوان روشنایی کم و ۵۰ درصد را به‌عنوان روشنایی متوسط و ۷۵ درصد را به‌عنوان روشنایی زیاد در نظر می‌گیریم. سپس پوسیدگی‌های راجعه در رادیوگرافی دیجیتال معمولی با میزان روشنایی کم، متوسط و زیاد توسط ۲ رادیولوژیست با سابقه کاری حداقل ۲ سال بررسی می‌شود و یافته‌های به‌دست‌آمده در آنالیز آماری به‌کار گرفته می‌شود. رادیوگرافی‌ها کدگذاری می‌شوند و مشخص می‌گردد که در هر رادیوگرافی چه شماره‌های دندان قرار خواهند گرفت. تمامی مشاهده‌گرها از یک مانیتور در یک اتاق و شرایط یکسان برای مشاهده تصاویر استفاده می‌کنند. جهت جلوگیری از خستگی چشم مشاهده‌گرها در هر نوبت حداکثر ۲۰ تصویر مشاهده می‌شود [۱۱].

یافته‌ها

نتایج این پژوهش با استفاده از نرم‌افزار SPSS نسخه ۲۲ تجزیه و تحلیل شده است به‌طوری‌که شاخص‌های برآورد اعتبار شامل: ارزش اخباری مثبت (Positive Predictive Value) و ارزش اخباری منفی (Negative Predictive Value) محاسبه گردیده است. همچنین با استفاده از آزمون مک نمار (MacNemar Test) در جداول توافقی (Crosstabs) و آزمون کاپا ($kappa$) در نرم‌افزار ذکرشده ارتباط معنی‌دار بین تشخیص‌های انجام‌شده توسط مشاهده‌گر و واقعیت موجود مورد بررسی قرار گرفت. حساسیت (Sensitivity)، اختصاصیت (Specificity) و صحت کلی (Overall Accuracy) با استفاده از آنالیزهای تحت منحنی Receiver (Roc curve) (Operating Characteristic) به‌دست آمد. حد معنی‌دار بودن برای تمامی آزمون‌های آماری $P \leq 0/05$ در نظر گرفته شد.

تحلیل آماری مشاهده تصاویر روشنایی کم توسط مشاهده‌گر اول نشان داد که حساسیت، ویژگی و صحت کلی به ترتیب ۶۱/۵۴، ۶۲/۸۴ و ۷۳/۰۸ درصد است. آزمون مک نمار نشان داد بین روش تصویربرداری با درجه روشنایی کم و واقعیت تفاوت معنی‌دار آماری وجود دارد ($p=0/036$). توافق بین تصویر با روشنایی کم و واقعیت ۰/۴۶۲ می‌باشد. (نمودار ۱)

تحلیل آماری مشاهده تصاویر با روشنایی متوسط، توسط مشاهده‌گر اول نشان داد که حساسیت، ویژگی و صحت کلی به



نمودار ۱: مقایسه اختصاصیت و حساسیت در روش‌های مختلف پردازش تصویر در تشخیص تحلیل در مشاهده‌گر اول

جدول ۱: مقایسه تعداد پاسخ‌های مثبت واقعی، منفی واقعی، مثبت کاذب و منفی کاذب در روش‌های مختلف پردازش تصویر در تشخیص وجود پوسیدگی در مشاهده‌گر اول

نتایج تصویر	مثبت واقعی True positive	منفی واقعی True negative	مثبت کاذب False positive	منفی کاذب False negative
روشنایی کم	۳۲	۴۴	۸	۲۰
روشنایی متوسط	۴۶	۴۹	۳	۶
روشنایی زیاد	۱۸	۳۷	۱۵	۳۴

جدول ۲: مقایسه تعداد پاسخ‌های مثبت واقعی، منفی واقعی، مثبت کاذب و منفی کاذب در روش‌های مختلف پردازش تصویر در تشخیص وجود پوسیدگی در مشاهده‌گر دوم

نتایج تصویر	مثبت واقعی True positive	منفی واقعی True negative	مثبت کاذب False positive	منفی کاذب False negative
روشنایی کم	۲۲	۴۲	۱۰	۳۰
روشنایی متوسط	۴۵	۴۹	۳	۷
روشنایی زیاد	۲۰	۳۹	۱۳	۳۲

روشنایی تصاویر را کم و زیاد می‌کند. این فیلترها می‌توانند تصویر را از نظر بیننده خوشایندتر سازند ولی تشخیص آن‌ها مورد بحث است و کاربرد آن‌ها ممکن است منجر به حذف جزئیات ظریف تصویر شود [۲۲-۱۹].

همچنین هر عملی که تصویر دیجیتال را بهبود بخشد، مرمت و آنالیز کند یا تا حدودی تغییر دهد نوعی پردازش یا پروسسینگ محسوب می‌شود. استفاده از تصویربرداری دیجیتال در رادیوگرافی دندانپزشکی شامل پروسه‌های مختلف پردازش تصویر است. برخی از این پروسه‌ها در فرآیند کسب تصویر و نرم‌افزار مربوط به کار روی تصویر تلفیق شده‌اند و از نظر کاربر پنهان هستند. برخی دیگر به قصد بهبود کیفیت تصویر و آنالیز محتوای آن توسط کاربر کنترل می‌شوند [۲۳ و ۲۴].

تحقیقات زیادی کیفیت قابل قبول رادیوگرافی‌های دیجیتال در تشخیص پوسیدگی‌های دندان را اثبات نموده‌اند. برای مثال پیمانی و همکاران در تحقیقی در سال ۱۳۹۲ در ایران به بررسی قدرت رادیوگرافی Digital Subtraction در تشخیص پوسیدگی‌های ثانویه پرداختند. نتایج نشان داد که استفاده از رادیوگرافی Digital subtraction در تشخیص پوسیدگی‌های ثانویه به‌خصوص در سطح دیستال دندان مفید است [۲۵].

البته در مورد میزان قدرت و صحت تشخیص پوسیدگی توسط رادیوگرافی‌ها نیز تناقضاتی مطرح است که از جمله دلایل آن وجود مواد کفبندی رادیولوسنت که نمای رادیوگرافیک شبیه پوسیدگی ثانویه دارند، می‌باشد [۱۶ و ۲۶]. طلایی پور و همکاران در سال ۱۳۸۷ در تحقیقی در ایران به مقایسه قدرت تصاویر رادیوگرافی Conventional و دیجیتال اسکن شده در تشخیص پوسیدگی پروگزیمال پرداختند. نتایج نشان داد اختلاف معنی‌داری بین استفاده

ضایعات رادیولوسنت داخل عاج می‌شوند. [۱۶] رادیوگرافی‌ها روش‌های مناسب و عالی جهت تشخیص پوسیدگی‌هایی هستند که از نظر بالینی آشکار نمی‌باشند [۵]. در حال حاضر رادیوگرافی دیجیتال به‌طور وسیعی جهت شناسایی ضایعات پوسیدگی به کار برده می‌شود [۱۷].

تصویربرداری در دندانپزشکی با هدف آشکار نمودن و بررسی دقیق ساختارهای داخلی دندان‌ها جهت تشخیص و درمان ناهنجاری‌های دهان و دندان انجام می‌شود. به کمک تصاویر اشعه X، مشکل دندان بیمار با دقت و سرعت بیشتری شناسایی و رفع می‌شود اما، بررسی تصاویر دندانپزشکی توسط دندانپزشک امری خسته‌کننده و وقت‌گیر است. همچنین احتمال خطا و تشخیص اشتباه توسط دندانپزشک در اثر عواملی مانند کیفیت پایین تصاویر، خطای دید و... همیشه وجود دارد بنابراین شناسایی دقیق نقاط آسیب‌دیده دندان با بهره‌گیری از پردازش تصاویر دندانپزشکی در تسریع فرآیند درمان بسیار مهم است [۱۱].

در طی سال‌های اخیر، سیستم تصویربرداری دیجیتال به‌عنوان جایگزینی برای رادیوگرافی با فیلم انتخاب شده است و طبق مطالعات صورت‌گرفته دقت تشخیصی سیستم‌های دیجیتال قابل مقایسه با فیلم‌های معمولی می‌باشد. تصویربرداری دیجیتال، ظهور و ثبوت شیمیایی و مواد زائد پرخطر مورد استفاده در آن را حذف می‌کند. از طرفی، گیرنده‌های داخل دهانی تصویر دیجیتال نیازمند اشعه کمتری نسبت به فیلم رادیوگرافی هستند، بنابراین دوز جذبی بیمار را کاهش می‌دهند [۱۸].

یکی از الگوریتم‌های بهبود کیفیت تصاویر رادیوگرافی دیجیتال است که

References:

1. White SC, Pharoah MJ. Oral radiology principle and interpretation. 8th ed. Philadelphia, Elsevier 2019: 745.
2. Mjör IA, Toffenetti F. Secondary caries: a literature review with case reports. Quintessence Int. 2000 ; 31(3): 165–79.
3. Kidd EA, Joyston-Bechal S, Beighton D. Diagnosis of secondary caries: a laboratory study. Br. Dent. J. 1994; 176(4): 135–9.
4. Raberson Theodore M, Heyman H, Swift EJ, Sturdevant CM. Sturdevant's art and science of operative dentistry. 4th ed. United state of America 2002: 63-139.
5. Hewlett ER, Atchison KA, White Sc, Flack V. Radiographic secondary caries prevalence in teeth with clinically defective restoration. J Dent Res 1993; 72(12): 1604-8.
6. Gibbs SJ. Council on Dntal Materials and Equipment: Biologic effect of radiation from dental radiography. JADA 1982; 275-81.
7. Sturdevant CM, Roberson TM, Heyman HO, Sturdevant JR. The art and science of operative dentistry 4nd ed. Mosby Inc; 2014: 180-210.
8. Wenzel A. Digital imaging for dental caries. Dent Clin North Am. 2000; 44(2): 319-38.
9. Haak R, Wicht MJ, Noack MJ. Conventional, digital and contrastenhanced bitewing radiographs in the decision to restore approximal carious lesions. Caries Res. 2001; 35(3): 193-9.
10. White SC, Pharoah MJ. Oral radiology principle and interpretation. 7th ed. Philadelphia: Elsevier 2014: 50-52.
11. Habibikia A, Mousavi H. Comparative assessment in measurement of the distance from CEJ to alveolar crest on original digital radiograph and digital radiograph with low, moderate and high degree of brightness (in vitro). Ahwaz: Jondishapur

از رادیوگرافی Conventional و دیجیتال اسکن شده در تشخیص پوسیدگی پروگزیمال وجود ندارد [۲۷].

نتیجه گیری

تغییرات روشنایی برای تصاویری که جهت شناسایی پوسیدگی راجعه پروگزیمال استفاده می‌شوند، می‌تواند به‌عنوان یک ابزار کمکی مورد استفاده قرار گیرند. تصاویر با درجه روشنایی متوسط بهترین عملکرد و تصاویر با درجه روشنایی زیاد و تصاویر با درجه روشنایی کم به ترتیب ضعیف‌ترین عملکرد را داشتند و جهت شناسایی پوسیدگی راجعه پروگزیمال توصیه نمی‌شوند.

پیشنهادات

۱. استفاده از سایر سیستم‌های رادیوگرافی دیجیتال در تشخیص پوسیدگی راجعه
۲. استفاده از سایر مواد ترمیمی به‌جای امالگام در پرکردگی باکس‌های پروگزیمالی
۳. ادامه مطالعات در این رابطه بر روی نمونه‌های In vivo پیشنهاد می‌گردد.

University of Medical Sciences 2019.

12. Mahdi seyr F, Bahri Iraei A, Mehralizadeh S, Nemati S. Evaluating the accuracy of bitewing radiography in diagnosis of secondary caries in class II amalgam and composite restorations. *Journal of Research in Dental Sciences*. 2009; 6(3): 61-7.

13. AnbiaeeN, MohasselAR, Imanimoghaddam M, Moazzami SM. A comparison of the accuracy of digital and conventional radiography in the diagnosis of recurrent caries. *J Contemp Dent Pract* 2010; 11(6): E025-032.

14. Zangooei Booshehry M, Davari A, Ezoddini Ardakani F, Rashidi Nejad MR. Efficacy of application of pseudocolor filters in the detection of interproximal caries. *J Dent Res Dent Clin Dent Prospects*. 2010; 4(3): 79–82.

15. -Sharifi S. A comparison of the accuracy of digital and conventional radiography in diagnosis of recurrent caries. Master's of Thesis. Faculty of Dentistry, Ahvaz Jundishapur University of Medical Sciences 2013.

16. Espelid I, Tveit AB, Erickson RL, Keck SC, Glasspoole EA. Radiopacity of restorations and detection of secondary caries. *Dent. Mater*. 1991; 7(2): 114–7.

17. Haiter-Neto F, Casanova MS, Frydenberg M, Wenzel A. Task-specific enhancement filters in storage phosphor images from the Vistascan system for detection of proximal caries lesions of known size. *Oral surgery, oral medicine, oral pathology, oral radiology and endodontics*. 2009; 107(1): 116–21.

18. Habibikia A, Bahmani S. Effect of 3D Emboss Image Processing Filter on Detecting Proximal Recurrent Caries in Digital Bitewing Radiograph. Ahwaz: Jondishapur University of Medical Sciences 2019.

19. Mehdizadeh M, Khademi AA, Shokraneh

A, Farhadi N. Effect of digital noise reduction on the accuracy of endodontic file length determination. *Imaging Sci Dent* 2013; 43: 185-90.

20. Farhadi N, Shokraneh A, Mehdizadeh M. Effect of contrast inversion enhancement on the accuracy of endodontic file length determination in digital radiography. *J Clin Diagn Res* 2015; 9: ZC102-5.

21. Mehdizadeh M, Khademi A, Shokraneh A, Farhadi N. Evaluation of the effect of digital magnification on the accuracy of endodontic file length determination. *J Isfahan Dent Sch* 2015; 11: 267-74.

22. Farhadi N, Shokraneh A, Saatchi M. Effect of different levels of sharpness processing filter on the measurement accuracy of endodontic file length. *Dental Hypotheses*. 2016; 7(1): 15.

23. Carrafiello G, Dizonno M, Colli V, Strocchi S, Pozzi Taubert S, Leonardi A, Giorgianni A, Barresi M, Macchi A, Bracchi E, Conte L, Fugazzola C. Comparative study of jaws with multislice computed tomography and cone beam computed tomography. *Radiol Med*. 2010; 115(4): 600-11.

24. Kamburoğlu K, Kursun S. A comparison of the diagnostic accuracy of CBCT images of different voxel resolutions used to detect simulated small internal resorption cavities. *Int Endod J*. 2010; 43(9): 798-807.

25. Peimani A, Nemati Anaraki S, Hoseinkhani S, Kamali B. Accuracy of Digital Subtraction Radiography for the detection of secondary caries in permanent molars (in vitro study). *J Res Dent Sci*. 2013; 10 (3): 185-90.

26. Tafakhori Z, khazaei M, Afshari Poor A. Accuracy of Digital Panoramic Imaging in Detection of Proximal Caries in Posterior Teeth. *Sadra Medical Sciences Journal*. 2016; 4(2): 99-106.

27. Talaei pour A, Joibarpour N, Mehralizade S, Banava S. Diagnostic Power of Conventional and Digitized Radiographs in detecting proximal caries. *Journal of Research in Dental Sciences*. 2008; 5(3): 27-31.