

اجرا و ارزیابی سامانه تصویربرداری فلورسنت قطبشی حین جراحی جهت تعیین مرز تومور به صورت ex-vivo با استفاده از سلول‌های بیان‌کننده GFP مثبت

خلاصه

مقدمه: مطالعات اخیر نشان می‌دهد که تعیین حاشیه دقیق تومور نقش به‌سزایی در درمان سرطان دارد. برش‌های ناقص تومور یک مشکل مهم بالینی در جراحی سرطان است. تصویربرداری فلورسنت یک روش تجربی برای تجسم سلول‌های سرطانی در طول عمل جراحی است. هدف از این مطالعه برداشتن کامل تومور با یک حاشیه مناسب به‌معنای وجود کمترین بافت سالم با استفاده از دستگاه تصویربرداری فلورسنت جراحی می‌باشد.

روش بررسی: در این مطالعه جهت کاشت تومورهای زیر جلدی در موش‌های BALB/c، ابتدا رده سلولی 4T1 را GFP+ کرده و پس از پاساژ دادن به محل مورد نظر موش‌ها تزریق شد. بعد از تصویربرداری به صورت in-vivo و ex-vivo، تومور جهت مقایسه با روش گلد استاندارد به پاتولوژی فرستاده شد.

یافته‌ها: نتایج حاصل از این مطالعه نشان داد با داشتن تومورهایی با متوسط اندازه $2.51 \pm 0.47 \text{ cm}^3$ حداقل میانگین و حداکثر میانگین حاشیه بدون تومور $0.14 \pm 0.04 \text{ cm}$ و $0.52 \pm 0.04 \text{ cm}$ به دست آمد.

از طرفی بین شدت فلورسنت و تعداد سلول‌های GFP شده همبستگی معنی‌داری وجود دارد ($R^2 = 0.99$).

بحث و نتیجه‌گیری: در نهایت تشخیص حاشیه تومور در مدل موش با موفقیت انجام شد. این مطالعه نشان می‌دهد تصویربرداری فلورسانس حین جراحی برای افزایش تعداد برش‌های کامل تومور در بیماران مبتلا به سرطان پستان به‌عنوان یک روش درمان حین جراحی معرفی می‌شود.

واژه‌های کلیدی: تصویربرداری فلورسنت حین جراحی، حاشیه تومور، برش تومور، GFP+

مهیا هندآبادی^۱

مرجانة حجازی^{۲،۳}

صمد محمدنژاد داریانی^۴

کامبیز کامیاب حصاری^۵

محسن ابراهیمی^۶

۱. کارشناس ارشد فیزیک و مهندسی پزشکی، گروه فیزیک و مهندسی پزشکی، دانشکده پزشکی، دانشگاه علوم پزشکی تهران، تهران، ایران

۲. دانشیار، گروه فیزیک و مهندسی پزشکی، دانشکده پزشکی، دانشگاه علوم پزشکی تهران، تهران، ایران

۳. مرکز تحقیقات علوم و تکنولوژی در ایران، بیمارستان امام خمینی، تهران، ایران

۴. استادیار داروشناسی، مرکز تحقیقات علوم و تکنولوژی در پزشکی، دانشگاه علوم پزشکی تهران، تهران، ایران

۵. دانشیار آسیب‌شناسی، دانشکده پزشکی، دانشگاه علوم پزشکی تهران، تهران، ایران

۶. کارشناس ارشد، مرکز تحقیقات علوم و تکنولوژی در پزشکی، بیمارستان امام خمینی، تهران، ایران

نویسنده مسئول: مرجانه حجازی، تلفن: ۰۲۱۶۶۴۳۹۸۳۱
پست الکترونیک: mhejazi@tums.ac.ir

مقدمه

از دقت کمتری برخوردار است. بنابراین برای رفع این مشکل بسیاری از تکنیک‌های میکروسکوپی نوری برای ارزیابی حین عمل حاشیه از نقاط موضعی، از جمله میکروسکوپ فاز منجمد، توموگرافی انسجام نوری مورد بررسی قرار گرفته است. سیستم تصویربرداری زمان واقعی به راحتی می‌تواند به جراح جهت برداشتن حاشیه تومور کمک کند. تعدادی از سیستم‌های قطبیده نوری در درمانگاه استفاده شده است. مطالعات نشان می‌دهد اگر عامل پلاریزاسیون در سیستم‌ها اعمال شود، نه تنها در زمان صرفه‌جویی می‌شود بلکه امکان تعیین مرز دقیق تومور، بخصوص تومورهای سطحی، ایجاد می‌شود. بنابراین روشی را معرفی کردند که در آن پرتوهای پراکنده‌ای را که به صورت غیر قطبیده از لایه‌های عمیق پوست باز می‌گردند، حذف می‌نماید. این روش به نام روش تصویربرداری تفریق قطبیدگی^۱ معرفی شده است. مزایای استفاده از این روش (PSI) داشتن قدرت تفکیک مکانی بالا و کسب میدان دید وسیع می‌باشد. جراح به هنگام نمونه‌برداری سلول‌های سرطانی لایه‌های سطحی پوست دچار مشکل می‌شود. زیرا به هنگام بازتاب نور از لایه‌های عمقی پراکندگی کامل رخ می‌دهد و پرتوهای بازتابی قطبیدگی خود را از دست می‌دهند. همین عامل باعث می‌شود جراح برای مشاهده لایه‌های سطحی و تشخیص مرز دقیق تومور دچار مشکل شود. مطالعات اخیر نشان می‌دهد که در حال حاضر سامانه‌های جراحی به ساختار قطبشی مجهز نمی‌باشد و جراح در حین جراحی در تعیین دقیق مرز تومور می‌تواند دچار اشتباه شود [۴].

مدل‌های تجربی تومور یکی از روش‌های متداول جهت ارزیابی نحوه درمان تومورها می‌باشد. به همین منظور گستره‌ای از تومورها به صورت زیرجلدی در موش کاشته می‌شوند تا پاسخ تومورها به روش‌های درمانی قابل بررسی گردد. هدف از انجام این پروژه تعیین حاشیه مناسب تومور با در نظر گرفتن کمترین بافت سالم با استفاده از دستگاه فلورسنت جراحی می‌باشد.

تئوری و روش بررسی

این پروژه طی مراحل مختلف انجام شده است:

۱. رده سلولی 4T1 و آماده‌سازی موش

برای انجام این آزمایش از رده سلولی 4T1 برگرفته از بافت سرطان پستان موش استفاده شد. رده سلولی 4T1 بسیار تومورزا و تهاجمی می‌باشد و برخلاف بسیاری از مدل‌های تومور به صورت خودبه‌خودی از تومور اولیه در نواحی غدد لنفاوی، کبد، ریه، خون و مغز ایجاد می‌شود. از طرفی رده سلولی 4T1 جزء رده‌های سلولی می‌باشد که دستکاری آن در شرایط آزمایشگاهی نسبتاً آسان می‌باشد. جهت تصویربرداری فلورسنت، پس از پاساژ دادن سلول‌ها و رسیدن به تعداد مورد نظر، ماده حاجب غیر

در حال حاضر سرطان یکی از مهم‌ترین عوامل مرگ و میر در جوامع صنعتی است. جراحی یکی از عوامل مهم در درمان سرطان می‌باشد. در جراحی، تومور باید به طور کامل برداشته شود. روش‌های مختلفی برای تعیین مرز تومور وجود دارد. روش مرجع، تعیین مرز پاتولوژی می‌باشد. به همین منظور تومور در حین جراحی برداشته می‌شود و همزمان به مراکز پاتولوژی فرستاده می‌شود. بنابراین ادامه جراحی دچار وقفه می‌شود. به منظور رفع این مشکل مشاهده همزمان مرز تومور در حین جراحی پیشنهاد شده است. به نحوی که تعیین مرز تومور یکی از چالش‌هایی است که امروزه مورد نظر محققان می‌باشد. اخیراً روش تصویربرداری نوری به عنوان روش مشاهده مرز توسط جراح معرفی شده است. اما در حال حاضر، این روش امکان دقیق مرز تومور را ندارد [۱]. بنابراین هدف از انجام این پژوهش اجرا و ارزیابی سامانه تصویربرداری فلورسنت قطبشی حین جراحی جهت تعیین مرز تومور است. از آنجا که تومورهای پوستی بیشتر در سطح پوست ایجاد می‌شوند، تصویربرداری باید از سطح پوست انجام شود اما چون نور بازگشتی از لایه‌های عمیق پراکنده می‌شوند و به دوربین می‌رسند، در تعیین دقیق مرز تومور اختلال ایجاد می‌کنند. بنابراین جهت اجرای سامانه عواملی همچون قطبیدگی نور^۱ و نشت نوری را در نظر خواهیم گرفت.

درمان اصلی تومورهای جامد عمل جراحی است. اگر تمام سلول‌های سرطانی با عمل جراحی برداشته شوند، بیمار پس از جراحی بهبود می‌یابد. عدم وجود سلول‌های سرطانی باقی‌مانده در مناطق اطراف محل برداشتن تومور عامل مهمی است که به عنوان مرز جراحی باید در نظر گرفته شود. مرز تومور فاکتور مهمی برای بررسی عود تومور یا بازگشت آن مطرح می‌شود. پس از اتمام عمل جراحی، بافت برای تجزیه و تحلیل به پاتولوژی فرستاده می‌شود و اگر سلول سرطانی شناسایی گردد، بیمار مجدداً باید جراحی شود [۲].

درواقع، برداشتن بافت بدخیم مستقیماً به درک بصری جراح از زمینه جراحی بستگی دارد. چشم پزشک به علت پرتوهای پراکنده حاصل از لایه‌های عمیق برای بررسی دقیق لایه‌های سطحی دچار مشکل می‌شود. ارزیابی سریع از حاشیه سرطان پوست قبل از عمل جراحی Mohs می‌تواند از اتلاف زمان و ناراحتی بیمار جلوگیری کند. بنابراین جراحان نیاز به یک روش برای در نظر گرفتن حاشیه سرطان حین عمل جراحی در زمان واقعی دارند [۳].

تکنیک عمل جراحی تشخیصی مانند بخش منجمد^۲ و سیتولوژی در حال حاضر برای کمک به ارزیابی حاشیه استفاده می‌شود. با این حال، تکنیک‌های ذکر شده وقت‌گیر است و نسبت به انجام بررسی‌های پس از عمل جراحی

1. Polarization

2. Frozen Section

3. Polarized Subtraction Imaging (PSI)

به هنگام استفاده از GFP، ابتدا ۵ میلیون سلول بنیادی NSC از مغز استخوان موش‌های GFP + c-57 از پژوهشکده کبد و گوارش بیمارستان شریعتی تهیه شد. سپس جهت ته‌نشین کردن سلول‌ها، جداسازی سلول‌ها از مایع رویی آن و نمایش هرچه بهتر آن‌ها ویال حاوی سلول مجدداً سانتیفریوژ شد و در نهایت سلول‌ها به فانتوم آلومینیومی مخصوص کالیبراسیون دستگاه منتقل شدند و ضمن قرار گرفتن در زیر دستگاه تصویربرداری پس از روشن نمودن LED های آبی با حضور فیلتر تصاویر واضحی از سلول‌ها گرفته شد. از آنجاکه با وضوح کامل تصویربرداری انجام شد، در مرحله بعدی تعداد سلول‌ها به نصف کاهش داده شد و طبق مراحل گذشته تصویربرداری انجام شد و مجدداً تصاویر واضحی به دست آمد.

در روش آزمودن دستگاه با استفاده از ماده فلورسین، بررسی ویال‌ها با غلظت‌های مختلف را در نظر گرفتیم. ابتدا ماده فلورسین ۱۰ درصد را ۵ مرتبه با نسبت ۰/۱ رقیق کردیم و جهت دقت در انجام آن این مرحله ۲ مرتبه انجام شد. ویال‌ها از 10mg/ml تا 0.001mg/ml نام‌گذاری شد و از هر کدام از ویال‌ها به صورت جداگانه تصویربرداری صورت گرفت.

۳. تصویربرداری in-vivo

جهت تصویربرداری با دستگاه فلورسنت ابتدا موش تومورال، بیهوش شد تا هنگام تصویربرداری موارد اخلاقی رعایت شود. برای گرفتن سیگنال کافی موهای اطراف تومور نیز با استفاده از کرم موبر پاکسازی شد. موش در زیر دستگاه قرار گرفت و با تاباندن نور LED ناحیه تومور و اطراف آن تحریک گشت و پس از تنظیم فاصله عدسی زوم^۵ تصویر گرفته شد.

۴. جراحی و تصویربرداری ex-vivo

پس از تصویربرداری in-vivo از موش برای تصویربرداری ex-vivo جراح باتوجه به تصویر مشاهده‌شده در مانیتور، حاشیه تومور را در زیر دستگاه مشخص کرد و در حین دیدن تصویر در زیر دستگاه جراحی صورت گرفت و تومور از بدن موش خارج شد که البته در این بخش نیز موازین اخلاقی رعایت شد. از آنجایی که موش پس از تزریق ماده بیهوشی تنها ۲۰ دقیقه زنده می‌ماند، جراح بعد از گذشت ۲۰ دقیقه از تزریق می‌تواند جراحی را آغاز نماید.

۵. پاتولوژی

در نهایت پس از تصویربرداری از تومور به صورت ex-vivo بافت تومورال به پاتولوژی فرستاده شد و براساس روش مرجع مقایسه گردید. در حال حاضر روش و آزمون مرجع برای ارزیابی حاشیه تومور پوستی ارزیابی میکروسکوپی نوری می‌باشد. برای مشاهده اجزای سلولی از ترکیبات رنگی استفاده می‌شود به طوری که برای رنگ آمیزی بافت هماتوکسیلین و ائوزین مورد استفاده قرار گرفت. هماتوکسیلین هسته

هدفمند GFP⁴ در نظر گرفته شد. لذا رده سلولی 4T1 ترانسفکت شد تا GFP مثبت را بیان کنند. این امر برای هر رده سلولی حدود یک ماه به طول انجامید تا ۸۰ درصد سلول‌ها GFP مثبت را بیان کنند. پس از آن سلول‌ها در ناحیه زیر جلدی پستان موش Balb/C تزریق شدند و طی مدت دو تا سه هفته تومورها بالا آمدند و آماده تصویربرداری شدند.

آزمایش اصلی روی ۱۰ نمونه موش Balb/C انجام شد که برای اطمینان از بیان GFP مثبت توسط رده سلولی پس از دریافت تصاویر مطلوب از یک موش، تومور مربوط به آن به سایر موش‌ها پیوند زده شد.

۲. دستگاه فلورسنت قطبشی حین جراحی

دستگاه مورد استفاده در این تحقیق یک ست آپ اپتیکی فلورسنت می باشد که شامل عدسی‌ها، فیلترهای عبوری و تحریکی، صفحه قطبشگر، منبع نوری LED و دوربین CCD بسیار حساس می‌باشد [۵]. در این آزمایش به علت استفاده از ماده حاجب GFP از فیلتر Panta برای بهبود کیفیت تصاویر استفاده شد و طول موج LED در محدوده ۴۸۰ نانومتر تنظیم گشت.

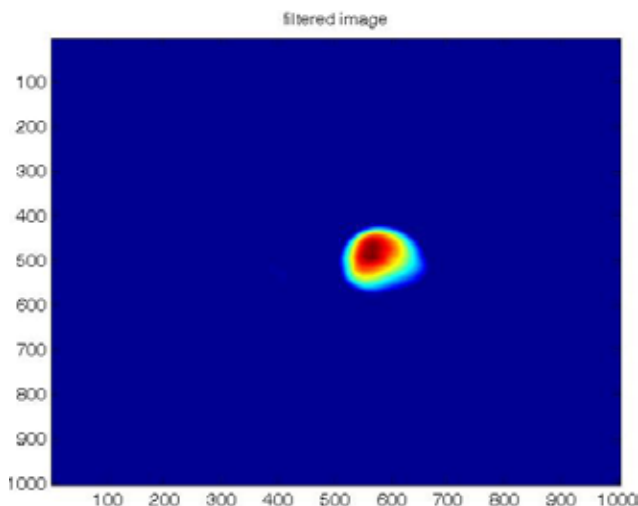
حین آماده شدن موش‌ها تابع نقطه گستر، توان تفکیک و حساسیت دستگاه اندازه‌گیری شد.

برای اندازه‌گیری تابع نقطه گستر ابتدا برای به دست آوردن تابع نقطه گستر سوراخی به قطر ۰/۱ میلی‌متر توسط ماده فلورسین پر شد و در زیر دستگاه با تابش نور LED آبی ماده فلورسنت تحریک شد و شروع به تابش کرد. پس از ثبت تصویر توسط دوربین CCD و ذخیره تصویر در رایانه با استفاده از نرم‌افزار متلب (Matlab R2012a, version) 7.14 پروفایل شدت توزیع آن رسم شد. رسم پروفایل یک منحنی گاوسی را نمایش می‌دهد. مقدار پهنای منحنی گاوسی در نصف ماکسیمم شدت دریافتی، که با FWHM نمایش داده می‌شود، اندازه‌گیری شد که این مقدار اندازه تابع نقطه گستر یا همان PSF می‌باشد.

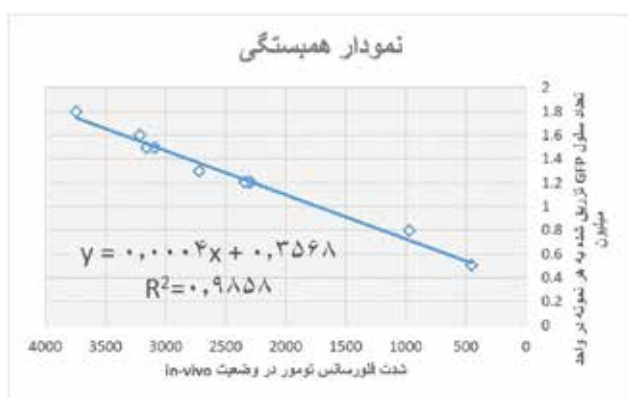توان تفکیک یک سامانه تصویربرداری قابلیت آن سامانه برای جداسازی تصویرهای دو جسم نقطه‌ای در همسایگی هم تعریف می‌شود که در واقع این بخش به گونه‌ای وضوح تصویر را نیز بررسی می‌کند. برای ارزیابی اولیه توان تفکیک سامانه تصویربرداری دو سوراخ به قطر ۰/۴ میلی‌متر به فاصله ۰/۱ میلی‌متر در قطعه نشان‌داده‌شده در شکل ایجاد شد. سپس این دو سوراخ توسط ماده فلورسنت پر شد تا به عنوان منبع نقطه‌ای عمل کند. با روشن شدن منبع نوری LED ماده فلورسنت تحریک گشت. سپس تصویر توسط دوربین CCD گرفته شد. در نهایت با استفاده از نرم‌افزار متلب پروفایل تصاویر به دست آمد و توسط حد رالی مورد ارزیابی قرار گرفت. برای تعیین حساسیت دستگاه نیز از دو ماده فلورسین و GFP استفاده شد.

4. Green Fluorescent Protein

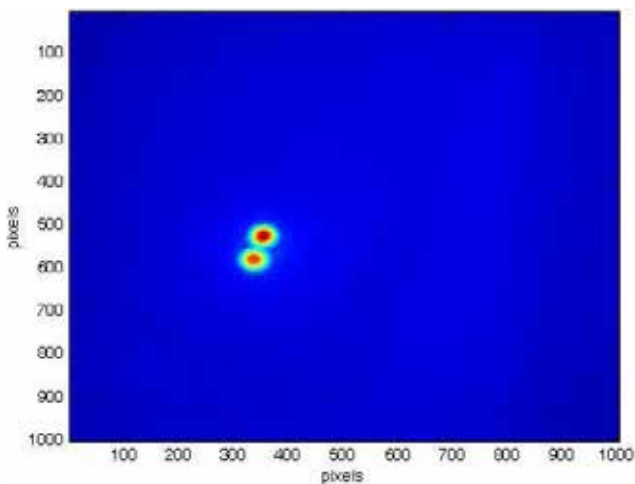
5. Zoom lens



شکل ۱: تصویر فیلترینگ گرفته شده از فانتوم حاوی سوراخ به قطر ۰/۱ میلی متر (پر شده از فلورسین) در Matlab



نمودار ۱: بررسی همبستگی بین تعداد سلول‌های GFP شده و شدت فلورسانس هر تومور در وضعیت in-vivo



شکل ۲: تصویر به دست آمده در Matlab از دو سوراخ ۲ میلی متری با فاصله ۰/۵ میلی متر

سلول را آبی و آنوزین سیتوپلاسم و محیط اسیدی را به رنگ صورتی درمی آورد. بدین صورت با توجه به خاصیت سلولی بافت تومورال، اندازه، شکل و تجمع سلول می توان حاشیه تومور را تعیین کرد.

یافته‌ها

۱. نتایج اندازه گیری تابع نقطه گستر

طبق بخش روش بررسی، فانتوم مورد نظر با فلورسین پر شد. پس از تصویر گرفتن توسط دوربین CCD، پروفایل آن رسم گردید. آنگاه منحنی گاوسی بر پروفایل به دست آمده با استفاده از نرم افزار نوشته شده در محیط Matlab و دستور دکانولوشن بلایند برازش شد. سپس تعداد پیکسل‌ها در نصف ارتفاع پیک پروفایل تابع نقطه گستر ۱۳۵ پیکسل به دست آمد. برای تبدیل اندازه پیکسل به میلی متر از کاغذ میلی متری استفاده شد. سپس از کاغذ میلی متری توسط دوربین CCD تصویری تهیه گشت. با توجه به این که هر خانه کاغذ میلی متری شامل هفتاد پیکسل بود، اندازه هر پیکسل چهارده میکرون به دست آمد. در نتیجه پهنای نصف ارتفاع پیک پروفایل بر حسب میلی متر ۱/۸ میلی متر به دست آمد. بنابراین تابع نقطه گستر سیستم ۱/۸ میلی متر می باشد.

۲. نتایج اندازه گیری توان تفکیک

برای ارزیابی توان تفکیک از فانتومی با سوراخ ۲ میلی متری با فاصله ۰/۵ میلی متر استفاده شد. این دو سوراخ توسط ماده فلورسین پر شدند تا به عنوان منبع نقطه ای عمل کنند. با روشن شدن منبع نوری، ماده فلورسین تحریک گشت و تصویر توسط دوربین CCD گرفته شد. در نهایت با استفاده از نرم افزار Matlab پروفایل تصاویر به دست آمد و توسط حد رالی مورد ارزیابی قرار گرفت. بدین ترتیب با توجه به حد رالی توان تفکیک سامانه تصویربرداری طراحی شده در این پروژه کمتر از ۴۰۰ میکرون به دست آمد.

۳. ارزیابی آماری سلولی

تعداد سلول‌های GFP شده تزریقی به هر نمونه شمارش شد. از طرفی هنگام تصویربرداری in-vivo نیز شدت فلورسانس در ناحیه تومور برای هر موش محاسبه شده است. لذا، با بررسی همبستگی بین تعداد سلول‌های GFP شده و شدت فلورسانس آن‌ها می توان به نتایج مطلوبی دست پیدا کرد. در نمودار ذیل محور افقی شناسه تومور می باشد که در واقع به هر موش یک شماره و شناسه اختصاص داده شده است.


۴. نتایج مربوط به تصویربرداری in-vivo

طبق توضیحات گفته شده در بخش روش بررسی پس از تعیین تومور بزرگ تر در هفته سوم، موش بعد از طی مراحل بیهوشی و اصلاح مجدد در زیر دستگاه قرار گرفت.

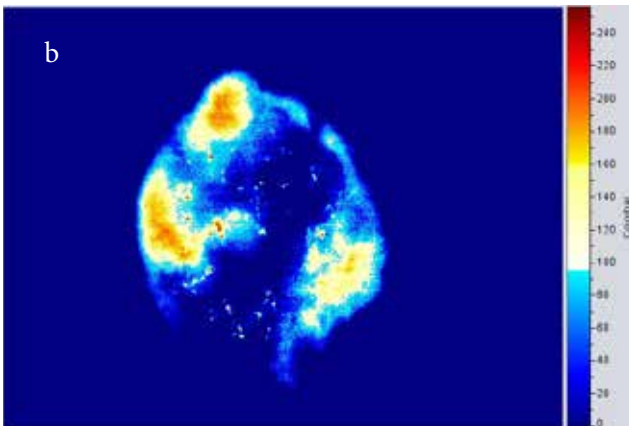
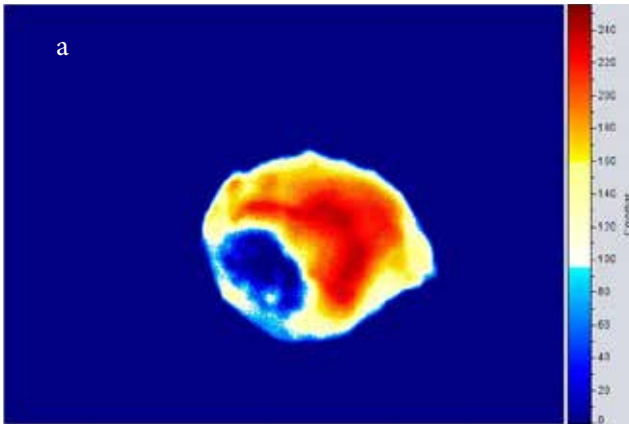
بافت تومور بنفش رنگ و بافت سالم صورتی رنگ می‌باشد.

تصویر زیر مربوط به تومور بیان‌کننده GFP می‌باشد که آخرین مرحله تصویربرداری را شامل می‌شود.

پس از تهیه لام‌ها با استفاده از میکروسکوپ نوری، لام‌های مربوط به تومور در زیر میکروسکوپ قرار گرفت و بررسی‌های دقیق‌تر انجام شد.



شکل ۳: تصویر in-vivo با منبع نوری ۴۸۰ نانومتر با فیلتر عبوری ۵۵۰ نانومتر



شکل ۴: (a) تصویر گرفته‌شده از بخش بیرونی تومور با حضور فیلتر Pantar (b) تصویر گرفته‌شده از بخش داخلی تومور با حضور فیلتر Pantar

این تصویر با استفاده از نرم‌افزار Amide (amide 1.0.4) به صورت رنگی درآمده است تا تشخیص حاشیه تومور مبرهن باشد. بخش زرد رنگ و نارنجی رنگ بازتاب ناشی از موهای روی سطح بدن موش می‌باشد. با این حال حاشیه تومور مشخص می‌باشد. آنچه در این تصویر مشخص است، آن است که با توجه به ساختار مکانیکی دستگاه، هرچه نمونه به دستگاه نزدیک‌تر باشد، میزان سیگنال بیان شده بیشتر و در نتیجه کیفیت تصویر بالاتر است. لذا، تصویر کامل موش جهت تعیین حاشیه استفاده نشد.

۵. نتایج مربوط به تصویربرداری ex-vivo

پس از گرفتن تصاویر متعدد به صورت in-vivo و اطمینان حاصل کردن از بیان پروتئین GFP توسط سلول‌های تومورال و البته مشخص کردن حاشیه مورد نظر، موش توسط کارشناس مربوطه جراحی گردید و با در نظر گرفتن بخشی از حاشیه سالم جهت فرستادن به پاتولوژی، تومور به طور کامل برداشته شد. پس از آن تومور به صورت جداگانه در زیر دستگاه قرار گرفت و مجدداً تصویربرداری انجام شد.

همان‌طور که در تصویر مشخص است، در تصویر اول که از ناحیه خارجی تومور تصویربرداری شده است، کل سطح خارجی تومور فلورسانس تابش می‌کند و از نظر بیولوژیکی به این معنا است که تمامی سلول‌های تومورال پروتئین GFP را بیان کرده‌اند به جز ناحیه‌ای از تومور در سمت چپ که به علت نکروز و زخم ناشی از آن می‌باشد. زمانی که سلول‌ها از بین می‌روند، دیگر بیان GFP برای آن‌ها بی‌معنی می‌باشد. از طرفی سلول‌های بیان‌شده بیشتر در حاشیه‌ها قرار می‌گیرند. در تصویر دوم که از سطح زیرین تومور تصویر گرفته شده است، در برخی از نواحی فلورسانسی دریافت نمی‌شود که به دو علت این واقعه رخ داده است:

- به منظور اطمینان از برداشتن کامل تومور و مقایسه با روش استاندارد پاتولوژی باید مقداری از بافت سالم برداشته شود که در اینجا کارشناس محترم بخشی از بافت عضله را به همراه تومور خارج کرده است لذا، بخش‌هایی که بافت سالم موجود است فلورسانسی دریافت نمی‌شود.

- از طرفی طبق توضیح بیولوژیکی بالا مطرح شد که سلول‌های بیان‌شده بیشتر در حاشیه‌ها قرار می‌گیرند.

۶. نتایج مربوط به پاتولوژی

جهت اطمینان از حاشیه مناسب تومور از روش طلایی استاندارد پاتولوژی استفاده شد. پس از جراحی تومور توسط جراح، تومور به پاتولوژی فرستاده شد و پس از ۱۰ روز لام‌ها و بلوک‌های تومور توسط آسیب‌شناس محترم بخش تهیه گردید. در روش رنگ‌آمیزی در پاتولوژی آنچه واضح است، تغییر رنگ بین مرز بخش نرمال و تومورال می‌باشد که

6. Gold Standard

حاشیه^۷ و کمترین حاشیه نیز توسط بخش پاتولوژی اعلام شد.

۸. نتایج مربوط به شدت فلورسانس

پس از بالا آمدن تومورها و آماده شدن ۱۰ نمونه در زمان‌های مشخص از موش‌های تومورال تصویربرداری شد. تصاویر تهیه‌شده از تومورها توسط برنامه نوشته‌شده در فضای MatLab پردازش گردید. در این برنامه از یک فیلتر بالاگذر و یک فیلتر پایین‌گذر جهت کاهش نویز استفاده شد. پس از بهینه‌سازی تصویر با کشیدن ROI هایی با مساحت 1mm^2 برای هر نمونه در بخش بافت سالم و تومورال و حاشیه تومور و در نهایت در جای خالی تومور، پروفایل شدت فلورسانس به دست می‌آید و بر روی نمودار برای ROI های مختلف مقایسه می‌شود. نتایج به دست آمده از ارتفاع پروفایل شدت به صورت نمودار میله‌ای در شکل آورده شده است. ابتدا در تصویربرداری in-vivo نسبت حداکثر شدت فلورسانس بافت تومور به جای خالی تومور برای هر ۱۰ نمونه محاسبه شده است.

با کشیدن ROI در ناحیه سالم، تومور و حاشیه و به دست آوردن شدت فلورسانس در هر ناحیه می‌توان از انتخاب حاشیه مناسب و برداشتن صحیح تومور اطمینان حاصل کرد. لذا، نمودارهای آورده شده در بالا برای ۷ نمونه اطلاعات کافی را به ما می‌دهد. طبق آنچه در نمودار مشاهده می‌شود، نسبت حاشیه به بافت سالم در تمامی نمونه‌ها به جز نمونه شماره ۴ نزدیک به یک می‌باشد و این بدین معناست که حاشیه مناسب در نظر گرفته شده است و تنها در نمونه شماره ۴ خطا رخ داده است.

جدول ۱: اطلاعات به دست آمده مربوط به هر تومور

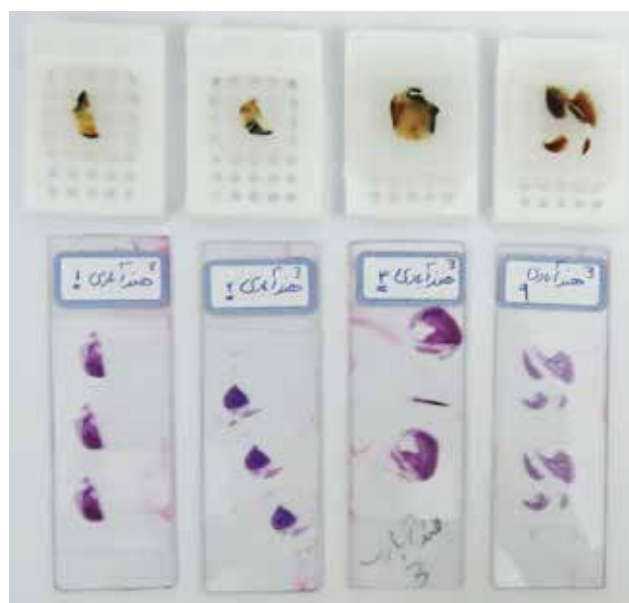
موش و شماره تومور	نسبت سیگنال به نویز دستگاه (dB)	اندازه‌گیری حجم تومور به وسیله کولیس (cm ³)	اندازه تومور ارائه شده توسط پاتولوژی (cm ³)	کمترین حاشیه (cm)	بیشترین حاشیه (cm)
1	4.19	2.121	1.5 × 1.8 × 1.5	0.1	0.7
2	5.32	2.355	2 × 1.5 × 1.5	≤0.1	0.5
3	5.26	3.120	2 × 1.5 × 2	0.2	0.4
4	5.78	1.723	2.5 × 1.5 × 1	0.1	0.5
5	5.38	1.782	2 × 1 × 1.7	0.1	0.5
6	4.96	2.621	2 × 1.5 × 1.6	≤0.1	0.6
7	5.45	2.762	2 × 1.5 × 1.8	≤0.1	0.5
8	5.17	3.024	2.5 × 1.5 × 1.6	≤0.1	0.5
9	5.34	3.015	2.2 × 1.5 × 1.6	≤0.1	0.5
10	5.19	2.835	2.3 × 1.4 × 1.5	0.2	0.5
Mean ± SD	5.20±0.41	2.535±0.51	2.511±0.47	0.14±0.04	0.52±0.08

7. Margin

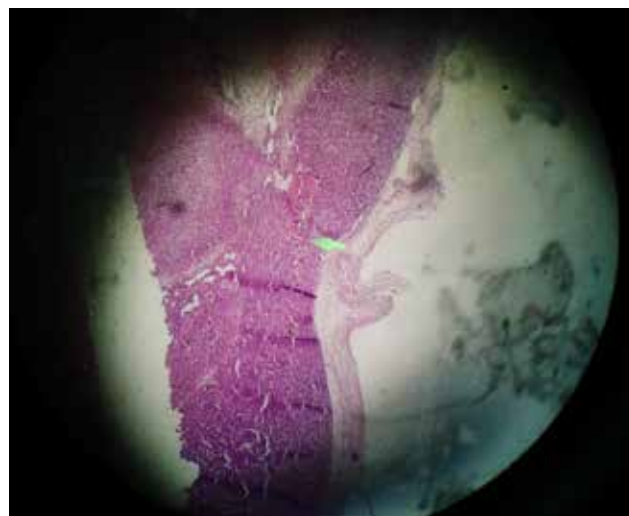
تصویری که مشاهده می‌شود از جناح پایین تومور که منتهی به بدن موش می‌شود، گرفته شده است. این تصویر حاکی از آن است که در کنار بافت تومورال، بافت سالمی نیز برداشته شده است و می‌توان تشخیص داد که تومور از این ناحیه به صورت کامل برداشته شده است و البته بافت سالم برداشته شده نیز بیش از اندازه نبوده است.

۷. ارزیابی آماری داده‌ها

این پروژه روی ۱۰ نمونه موش Balb/c انجام شد. در تصویربرداری از هر موش برای دستگاه SNR محاسبه گشت و هر تومور پس از استخراج از بدن موش اندازه‌گیری شد. از طرفی حجم و میزان بیشترین

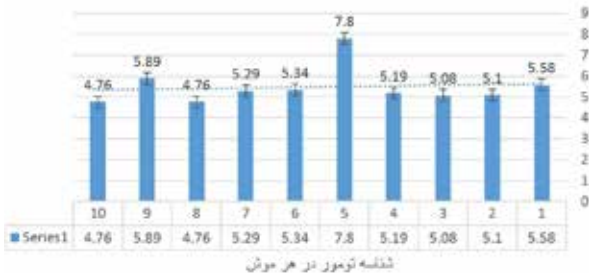


شکل ۵: تصویر گرفته شده از ۴ بلوک و لام‌های مربوط تومور در نمونه آخر

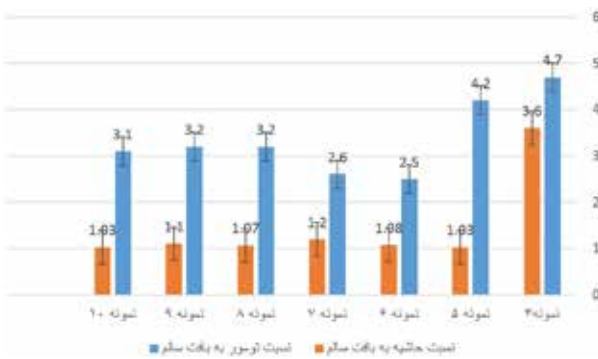


شکل ۶: تصویر H&E گرفته شده توسط میکروسکوپ نوری از لام تهیه شده از تومور از ناحیه پایینی آن

نسبت شدت فلورسانس در تومور به شدت فلورسانس در جای خالی تومور و اطراف آن در تصویر برداری in-vivo




نمودار ۲: نسبت شدت فلورسانس در تومور به شدت فلورسانس در جای خالی تومور و اطراف آن در تصویربرداری in-vivo که طبق داده‌های به دست آمده، میانگین این نسبت به صورت 5.47 ± 0.88 می‌باشد.



نمودار ۳: نسبت حاشیه به بافت سالم و تومور به بافت سالم در هر نمونه

نسبت شدت فلورسانس در تومور به شدت فلورسانس در جای خالی تومور و اطراف آن در تصویر برداری ex-vivo



نمودار ۴: نسبت شدت فلورسانس در تومور به شدت فلورسانس در جای خالی تومور و اطراف آن در تصویربرداری ex-vivo

Intensity of fluorescence



نمودار ۵: میانگین شدت فلورسانس در تصویربرداری in-vivo و ex-vivo

پس از تصویربرداری in-vivo تومور جراحی شده و تصویربرداری ex-vivo انجام شده است که برای این قسمت نیز نسبت حداکثر شدت فلورسانس تومور به شدت در جای خالی تومور محاسبه و بر روی نمودار آورده شده است.

طبق اعداد به دست آمده میانگین این نسبت به صورت 11.35 ± 1.90 می‌باشد. اما از آنجایی که معمولاً داده‌هایی با اختلاف بیشتر از دو برابر انحراف معیار از میانگین داده پرت محسوب می‌شوند، می‌توان آن را از تحلیل خارج کرد. لذا، میانگین را می‌توان به صورت 10.81 ± 1.90 اعلام کرد.

از طرفی می‌توان برای ۱۰ نمونه به طور میانگین شدت فلورسانس در تصویربرداری in-vivo و ex-vivo را با استفاده از مساحت زیر نمودار پروفایل هر نمونه محاسبه کرد و بر روی نمودار ترسیم کرد.

اعداد آورده شده در نمودار، میانگین هر ۱۰ نمونه می‌باشد که مقدار آن برای تصویربرداری in-vivo 2357.33 ± 1024.42 و برای تصویر برداری in-vivo 5044.32 ± 2145.66 می‌باشد.

بحث و نتیجه‌گیری

در حال حاضر جراحان برای عمل جراحی تومور تنها بر روی چشم خود متکی هستند و لمس می‌کنند تا تومورهای اطراف بافت را تشخیص دهند. چشم انسان نمی‌تواند عمق بیشتری نسبت به سطح بافت را ببیند در حالی که تماس انسان ممکن است قادر به تشخیص گره‌های کوچک توموری از بافت اطراف سالم نباشد. تشخیص تومورهای منتشر از بافت‌های سالم فقط با بازبینی بصری و لمس کردن دشوارتر است. این ممکن است منجر به برداشتن بخشی از تومور یا برداشتن بافت سالم شود. تعریف نادرست از میزان بافت توموری می‌تواند ساختارهای حیاتی مانند اعصاب را به خطر بیندازد که منجر به آسیب زیستی می‌شود. بدون راهنمایی تصویری، شناسایی دقیق تومورها می‌تواند ذهنی باشد و به شدت بر تجربه جراح متکی است. این باعث تغییر قابل توجهی در نتایج جراحی می‌شود [۶].

موضوع حاشیه‌های مثبت در سرطان‌ها نیز شایع است. به عنوان مثال، حاشیه استاندارد ۰/۵ سانتی‌متر برای ملانوم توصیه شده در محل، منجر به ۵۰-۱۴ درصد بیماران حاوی حاشیه‌های مثبت می‌شود که نیاز به دفع مجدد دارند [۷ و ۸]. بنابراین تنها استاندارد طلایی هیستوپاتولوژی باقی می‌ماند که در این روش پس از آن که بیمار اتساق عمل را ترک کرده است، نتیجه به دست می‌آید [۹]. این موارد به طور کلی نیازمند عمل جراحی تکراری است که نه تنها گران است، بلکه به دلیل دشواری دیدن تومورهای میکروسکوپی یا سلول‌های پخش شده، موفقیت کمتری دارد. علاوه بر این، تشکیل بافت زخم نیز برای جراح جهت تشخیص بافت تومور باقی مانده مشکل‌تر است. برخی مطالعات نشان می‌دهند که جراحی عامل اصلی تحریک متاستاز در حیوانات آزمایشگاهی و در سرطان سینه می‌باشد [۱۰]. این مطالعات اهمیت حذف کامل تومور را در اولین

نمونه بود. در هر دو آزمایش سلولوی و حیوانی شدت فلورسانس به میزان زیادی با تعداد سلول‌های تومور و اندازه تومور و دوز ارتباط داشت. آوا حسینی در سال ۲۰۱۴ در حوزه تعیین حاشیه تومور در سرطان سینه باهدف تعیین ظرفیت اتصال‌پذیری $Tc-Cy7$ در حالت *in-vivo* و *in-* *vitro* به سلول‌های دندریتیک با استفاده از شدت فلورسانس و تعیین کاربرد آن در تجزیه و تحلیل حاشیه تومور مشغول به کار شد. یکی از رده‌های سلولوی مورد استفاده در این پروژه 4T1 می‌باشد که به جهت مقایسه با پروژه فعلی مورد بحث قرار می‌گیرد [۱۵].

در این پروژه برای آنالیز تصاویر ROI های مختلفی در نواحی سالم، تومور، حاشیه و متاستاز با همین مساحت کشیده شده است و شدت فلورسانس محاسبه گشته است. همبستگی تراکم DC و درصد دوز تزریقی به‌ازای هر گرم نیز 0.672 به‌دست آمده است که در پاتولوژی نیز این ارتباط مشهود می‌باشد. در پروژه فعلی همبستگی مشابهی بین تعداد سلول‌های GFP شده و شدت فلورسانس آن‌ها در هر موش برای هر تومور $R2=0.985$ به‌دست آمده است. این عدد نزدیک به ۱ حاکی از آن است که همبستگی معنی‌داری بین تعداد سلول‌های GFP شده و میزان شدت فلورسانس آن‌ها در زیر دستگاه وجود دارد. لذا، هرچه سلول‌های بیشتری GFP مثبت را بیان کرده باشند، نتیجه در زیر دستگاه دقیق تر خواهد بود. این درحالی است که همبستگی به‌دست‌آمده در پروژه خانم حسینی 0.672 می‌باشد و نشان می‌دهد آزمایش انجام شده توسط اینجانب دقت بالاتر و نتیجه بهتری داشته است. در سال ۲۰۱۴ هلت و همکاران در مقاله‌ای با عنوان "تصویربرداری NIR حین جراحی توانایی تفکیک بافت نرمال و تومورال را دارد به‌جز بخش ملتهب شده" به تحقیق پرداختند. در این پروژه ICG به‌عنوان یک ماده حاجب که توسط FDA تأیید شده است برای تزریق به بیماران سرطانی و تصویربرداری NIR انتخاب شد در این مطالعه پس از تصویربرداری از تومور به‌صورت *in-vivo* و *ex-vivo* نسبت سیگنال به نویز با استفاده از نرم‌افزار Image J اعداد 5.72 و 11.51 به‌دست آمد که در پروژه فعلی نیز میانگین نسبت سیگنال به نویز در حالت کلی با گذاشتن هر موش در زیر دستگاه در تصویربرداری *in-vivo* 5.20 ± 0.41 به‌دست آمده است. با مقایسه اعداد به‌دست‌آمده می‌توان گفت یکی از ویژگی‌های دستگاه که SNR می‌باشد برای هر دو دستگاه استفاده‌شده تقریباً یکسان می‌باشد [۱۶]. از طرفی طبق SNR به‌دست‌آمده برای دستگاه فلورسنت جراحی می‌توان اعلام کرد در جهت بهبود دستگاه، دقت تعیین مرز تومور میسر شده است.

در سال ۲۰۱۶ کبیر و همکاران در جهت معرفی یک نانوذره به‌عنوان یک ماده حاجب کار مشابهی را انجام دادند که میانگین نسبت تومور به بافت سالم برای پروژه فعلی 3.39 ± 0.95 و برای پروژه کبیر 3.38 ± 1.12 می‌باشد. آنچه پیدا است یکسان بودن مقادیر میانگین می‌باشد اما انحراف معیار به‌دست‌آمده برای پروژه فعلی کمتر می‌باشد که حاکی از آن است که پراکندگی داده‌ها کمتر

عمل جراحی برجسته می‌کند. در میان مواد فلورسنت غیر هدمند که درحال حاضر برای تحقیق و استفاده بالینی از آن‌ها استفاده می‌شود می‌توان: فلورسین، GFP، ICG، استات‌کرسیل بنفش و تولیدین آبی را نام برد. ICG دارای خواص نوری با طول‌موج تحریکی 805 نانومتر و انتشار 835 نانومتر است که برای تصویربرداری NIR مناسب می‌باشد. زیرا جذب توسط هموگلوبین و چربی در محدوده NIR کمتر است. نتایج چشمگیری برای نقشه‌برداری از گره‌های لنفوی سنتینل و بررسی پرفیوژن خون در اندام‌های مختلف گزارش شده است [۱۱]. اخیراً معیارهای تشخیص تومورهای غیر قابل شناسایی سرطان کبد با استفاده از ICG توصیف شده است. زیرا تصور می‌شود که بافت‌های سرطانی و غیرسرطانی کبدی که توسط تومور فشرده شده‌اند، دفع ادرار صفراوی ناشی از ICG را نشان می‌دهد. بااین‌حال به‌طور کلی این مواد حاجب برای هر تومور خاص نیست لذا، برای تشخیص دقیق بین بافت سالم و تومورال مناسب نمی‌باشد [۱۲].

ژیانگ در سال ۲۰۱۵ با هدف تعیین زمان و دوز مناسب برای تزریق ICG در تصویربرداری از تومورهای جامد غیرکبدی به این نتیجه رسید که زمان و دوز به‌دست‌آمده برای تومورهای غیر مجاری گوارشی مناسب می‌باشد اما آزمایش بیولوژیکی نشان داد که ICG پس از ۲۴ ساعت هم از طریق دستگاه گوارش فرآوری می‌شود. این نشان می‌دهد که تصویربرداری NIR با ICG برای تصویربرداری از تومورهای شکم مشکل‌ساز می‌باشد [۱۳]. بنا بر مطالعات انجام شده استفاده از GFP به‌عنوان یک ماده فلورسنت غیرهدمند مفید مورد تأیید می‌باشد. به‌همین علت در این پروژه از این ماده استفاده شده است.

در سال ۲۰۱۰ میوگ و همکاران در جهت انجام پروژه‌ای با عنوان "برش تصویر تومور با استفاده از فلورسانس مادون قرمز در مدل موش با سرطان پستان اولیه" تأثیر دوز، زمان‌بندی و تعداد سلول‌های تومورال را مورد بررسی قرار دادند. این آزمایش بر روی ۵ موش صحرایی حاوی ۱۷ تومور با حداقل تخلیه بافت طبیعی سالم انجام گرفت [۱۴]. (حداقل میانگین و حداکثر میانگین حاشیه بدون تومور: $0.2 \pm 0.2\text{mm}$ و $1.3 \pm 0.6\text{mm}$) متوسط اندازه تومور پاتولوژیک در ۱۷ تومور $2.1 \pm 5.0\text{mm}^3$ بود. و این مقدار در پروژه فعلی $2.511 \pm 0.47\text{cm}^3$ به‌دست آمده است. در پروژه انجام‌شده توسط اینجانب انحراف معیار کمتر بوده است یعنی اندازه تومورها هنگام تصویربرداری خیلی نزدیک به هم بوده و در یک زمان مشخص، رشد تقریباً یکسانی داشته‌اند. حداقل میانگین و حداکثر میانگین حاشیه بدون تومور در این پروژه: $0.14 \pm 0.04\text{cm}$ و $0.52 \pm 0.08\text{cm}$ به‌دست آمد که به نسبت اندازه تومور حاشیه مناسب می‌باشد. میوگ برای تأیید دقت بالای این تکنیک پس از برداشتن تمام نواحی ساطع‌کننده فلورسانس، به‌صورت رندوم ۶۴ ناحیه دیگر بیوپسی شد و به پاتولوژی فرستاده شد که نتیجه آن سالم بودن تمامی این ۶۴

است و مقادیر به دست آمده برای نمونه‌ها داده پرت نمی‌باشد [۱۷].

وارام و همکاران در سال ۲۰۱۵ برای بررسی حاشیه تومور گلیوما از ماده حاجب IRDye800cw استفاده کردند که نشان داد سیستم تزریق این ماده در ترکیب با تصویربرداری NIR موجب ایجاد کنتراست قوی در ناحیه تومور می‌شود و در مکان-یابی بیماری موفقیت‌آمیز است. پس از بررسی در روزهای مختلف و در نظر گرفتن شرایط یکسان همبستگی بین کاهش سیگنال لوسیفراز و کاهش شدت فلورسانس $R^2 = 0.99$ اعلام شد. طبق این مقاله در بررسی‌های انجام شده در پروژه همبستگی به دست آمده بین تعداد سلول‌های GFP شده و شدت فلورسانس دریافتی از آن‌ها نیز $R^2 = 0.99$ به دست آمد [۱۸]. با حضور فیلتر پنتا در دستگاه فلورسنت جراحی به علت استفاده از GFP و قطبشگر در راستای بهبود بخشیدن به دستگاه و دریافت تصاویری با وضوح بیشتر، تعیین مرز تومور به صورت دقیق‌تر میسر گشته است.

در حال حاضر استفاده از GFP به عنوان ماده حاجب به صورت مستقیم در نمونه‌های انسانی امکان‌پذیر نمی‌باشد و برای نشان‌دار کردن تومورهای انسانی باید از تومورمارکرها استفاده کرد تا به صورت هدفمند بروی تومور بنشینند و در زیر دستگاه حاشیه آن مشاهده شود. علاوه بر این بهبود و ارتقاء دستگاه فلورسنت قطبشی حین جراحی نیز تأثیر به‌سزایی در تشخیص بهتر حاشیه تومور دارد.

References:

1. Jacques SL, Lee K. Polarized video imaging of skin. In *Lasers in Surgery: Advanced Characterization, Therapeutics, and Systems VIII*. International Society for Optics and Photonics. 1998; 3245: 356-63.
2. Green A, Martin N, Pfitzner J, O'Rourke M, Knight N. Computer image analysis in the diagnosis of melanoma. *Journal of the American Academy of Dermatology*. 1994; 31(6): 958-64.
3. Yaroslavsky AN, Neel V, Anderson RR. Demarcation of nonmelanoma skin cancer margins in thick excisions using multispectral polarized light imaging. *Journal of investigative dermatology*. 2003; 121(2): 259-66.
4. Feng X, Patel R, Yaroslavsky AN. Wavelength optimized cross-polarized wide-field imaging for noninvasive and rapid evaluation of dermal structures. *Journal of biophotonics*. 2015; 4: 324-31.
5. Ebrahimi.Mohsen , Hejazi.Marjane ,Harirchi.Jraj, Mirza ghavami. Parvin. Evaluation of the effect of optical leakage and sensitivity on the point function of the surgical fluorescent imaging apparatus in a phantom equivalent to tissue. *Journal of Lasers in medicine* 2013; 10(1): 27-34.
6. Jacobs L. Positive margins: the challenge continues for breast surgeons. *Annals of surgical oncology*. 2008; 15(5): 1271-2.
7. Skripenova S, Layfield LJ. Initial margin status for invasive ductal carcinoma of the breast and subsequent identification of carcinoma in reexcision specimens. *Archives of pathology & laboratory medicine*. 2010; 134(1): 109-14.
8. Möller MG, Pappas-Politis E, Zager JS, Santiago LA, Yu D, Prakash A, Kinal A, Clark GS, Zhu W, Puleo CA, Glass LF. Surgical management of melanoma-in-situ using a staged marginal and central excision technique. *Annals of surgical oncology*. 2009; 16(6): 1526-36.
9. Kunishige JH, Brodland DG, Zitelli JA. Surgical margins for melanoma in situ. *Journal of the American Academy of Dermatology*. 2012; 66(3): 438-44.
10. Jolesz FA, McDannold NJ. MRI-guided focused ultrasound. In *Intraoperative Imaging and Image-Guided Therapy*. Springer, New York, NY. 2014: 403-12.
11. Harlaar NJ. *Molecular Fluorescence Guided Surgery of Peritoneal Metastasis: From Bench to Bedside*. 2017.
12. Okusanya OT, Deshpande C, Barbosa Jr EM, Aggarwal C, Simone CB, Jiang J, Judy R, DeJesus E, Albelda S, Nie S, Low PS. Molecular imaging to identify tumor recurrence following chemoradiation in a hostile surgical environment. *Molecular imaging*. 2015; 14(1): 2014-7290.
13. Jiang JX, Keating JJ, De Jesus EM, Judy RP, Madajewski B, Venegas O, Okusanya OT, Singhal S. Optimization of the enhanced permeability and retention effect for near-infrared imaging of solid tumors with indocyanine green. *American journal of nuclear medicine and molecular imaging*. 2015; 5(4): 390.
14. Mieog JS, Hutteman M, van der Vorst JR, Kuppen PJ, Que I, Dijkstra J, Kaijzel EL, Prins F, Löwik CW, Smit VT, van de Velde CJ. Image-guided tumor resection using real-time near-infrared fluorescence in a syngeneic rat model of primary breast cancer. *Breast cancer research and treatment*. 2011; 128(3): 679-89.
15. Hosseini A, Baker JL, Tokin CA, Qin Z, Hall DJ, Stupak DG, Hayashi T, Wallace AM, Vera DR. Fluorescent-tilmanocept for tumor margin analysis in the mouse model. *Journal of surgical research*. 2014; 190(2): 528-34.
16. Holt D, Okusanya O, Judy R, Venegas O, Jiang J, DeJesus E, Eruslanov E, Quatromoni J, Bhojnagarwala P, Deshpande C, Albelda S. Intraoperative near-infrared imaging can distinguish cancer from normal tissue but not inflammation. *PLoS One*. 2014; 9(7): e103342.
17. Cabon Q, Sayag D, Texier I, Navarro F, Boisgard R, Virieux-Watrelet D, Ponce F, Carozzo C. Evaluation of intraoperative fluorescence imaging-guided surgery in cancer-bearing dogs: a prospective proof-of-concept phase II study in 9 cases. *Translational Research*. 2016; 170: 73-88.
18. Warram JM, de Boer E, Korb M, Hartman Y, Kovar J, Markert JM, Gillespie GY, Rosenthal EL. Fluorescence-guided resection of experimental malignant glioma using cetuximab-IRDye 800CW. *British journal of neurosurgery*. 2015; 29(6): 850-8.