

تصویربرداری اپتیکی پلاریزاسیونی از ضایعات رنگدانه‌ای پوست: مقایسه، فواید و چالش‌ها

آرزو ذاکری^۱محمدحسین میران بیگی^۲پروین منصوری^۳

خلاصه

مقدمه: ملانوما یکی از خطرناک‌ترین سرطان‌های پوست به‌شمار می‌رود و تشخیص در مراحل اولیه فقط می‌تواند به درمان آن کمک کند. درماتوسکوپی به‌عنوان رایج‌ترین روش بررسی غیر تهاجمی ضایعات رنگدانه‌ای و غیر رنگدانه‌ای پوست مبتنی بر استنتاج‌های چشمی است. به‌علاوه این تکنیک نمی‌تواند تخمین دقیقی از مرحله بیماری ارائه دهد.

روش بررسی: مشخصه‌سازی پلاریزاسیونی بافت ضایعات پوستی با استفاده از تفسیر تصاویر ماتریس مولر و بردار استوکس به‌عنوان یک روش مکمل درماتوسکوپی برای استخراج اطلاعات کمی و کیفی بیشتر پیشنهاد می‌شود که می‌تواند در درک تغییرات مورفولوژیکی ضایعه در مراحل مختلف بیماری به پزشک کمک نماید.

یافته‌ها: استفاده از نور پلاریزه در تصویربرداری باعث افزایش کنتراست تصاویر می‌گردد به طوری که ویژگی‌های متمایزکننده ضایعات رنگدانه‌ای برجسته‌تر می‌شود. مراحل مختلف سرطانی شدن ضایعات با تغییر در اندازه، شکل و تجمع سلول‌های ملانوسیت و تغییر در ساختار فیبرهای کلاژن همراه است. برهمکنش نور پلاریزه با بافت در اثر این تغییرات مورفولوژیکی سلول‌ها تغییر می‌کند. برخی تغییرات مانند تجمع رگ‌های خونی چندریختی در زیر ضایعه ملانوما می‌تواند باعث ایجاد ریتاردنس دایروی در نور پلاریزه برگشتی از بافت شود و به‌عنوان پارامتری برای تفکیک این ضایعات از نوع خوش‌خیم به کار برده شود.

نتیجه‌گیری: با پایش تغییرات با مشخصه‌سازی پلاریزاسیونی بافت و استخراج پارامترهای پلاریزاسیونی می‌توان اطلاعاتی از فیزیولوژی ضایعه و مرحله بیماری ارائه داد.

واژه‌های کلیدی: بردار استوکس، تصویربرداری اپتیکی پلاریزاسیونی، درموسکوپ، ملانوما، ماتریس مولر

^۱ دانشجوی دکتری مهندسی پزشکی، دانشکده برق و کامپیوتر، دانشگاه تربیت مدرس، تهران، ایران
^۲ دانشیار برق و کامپیوتر، دانشکده برق و کامپیوتر، دانشگاه تربیت مدرس، تهران، ایران
^۳ استاد پوست، دانشگاه علوم پزشکی تهران، تهران، ایران

نویسنده مسئول: آرزو ذاکری، تلفن ۰۹۳۵۴۴۳۳۷۸
پست الکترونیک: zakeri_aa_ee@yahoo.com

مقدمه

از میان انواع سرطان‌های پوست، ملانوما خطرناک‌ترین نوع آن‌ها می‌باشد و عامل ۷۵ درصد از کل مرگ‌ومیرهای ناشی از سرطان پوست است و منشأ آن سلول‌های ملانوسیت در لایه بازال اپیدرم است [۱]. یک ضایعه خوش‌خیم با تجمع سلول‌های ملانوسیت تشکیل می‌شود و با تغییرات در اندازه هسته سلول‌ها، چندریختی شدن آن‌ها و افزایش تعداد آن‌ها به ضایعه دیسپلاستیک تبدیل می‌گردد، پس از این‌که سلول‌ها به اندازه کافی بزرگ شدند، فاز رشد شعاعی ضایعه آغاز می‌شود. این مرحله، فاز سرطانی شدن سلول‌ها است و به آن ملانوما در محل نیز گفته می‌شود. پس از آن، سلول‌های ملانوما با نفوذ به لایه درم و برهم زدن ساختار فیبرهای کلاژن، شروع به رشد عمقی می‌کنند. بعد از اینکه

سلول‌های سرطانی خود را به دیواره رگ‌های خونی در درم رساندند با نفوذ به آن وارد جریان خون می‌شوند و ملانومای متاستاز را تولید می‌کنند که این مرحله فاز پایانی و کشنده ملانوما است [۲]. تنها کلید درمان این بیماری، تشخیص آن در مراحل اولیه است.

بیش از ۳۰ سال است که از درموسکوپ به‌عنوان ابزاری اپتیکی و غیر تهاجمی برای بررسی ضایعات رنگدانه‌ای و غیر رنگدانه‌ای پوست استفاده می‌شود. به کمک این ابزار ساختارهای آناتومی که با چشم غیر مسلح قابل رؤیت نیستند، بهتر دیده می‌شوند. استفاده از این ابزار تا حدود زیادی به تخصص پزشک بستگی دارد و از فرد به فرد متغیر است، دقت تشخیصی آن پایین است و تکرارپذیری و تعمیم‌پذیری تشخیص نیز کم است. علاوه بر این

مختلف در مقایسه با تصویر درموسکوپ، دارای کنتراست و رزولوشن بهتری در نمایش توزیع رنگدانه و اطلاعات مورفولوژیکی ضایعه است. همچنین مقادیر درجه پلاریزاسیون خطی در ناحیه ضایعه نسبت به بافت سالم اطراف آن بیشتر است. در [۸] تأثیر اندازه، شکل و ساختار فیبرهای کلاژن در فانتوم‌های شبیه‌ساز پوست بر المان‌های ماتریس مولر بررسی شده است.

هدف از این تحقیق مقایسه تکنیک تصویربرداری اپتیکی معمولی از ضایعات رنگدانه‌ای پوست با تکنیک تصویربرداری پلاریزاسیونی و نشان دادن قابلیت نور پلاریزه در برجسته نمودن ویژگی‌های متمایزکننده انواع ضایعات رنگدانه‌ای است سپس به بررسی پارامترهای تأثیر گذار ضایعات پوستی بر حالت پلاریزاسیون نور تابشی پرداخته می‌شود و در پایان مشخصه‌سازی پلاریزاسیونی ضایعات پوستی و چالش‌های مربوط به آن به‌عنوان روشی برای کمی‌سازی و استخراج ویژگی‌های دقیق‌تر ضایعه برای درک فیزیولوژی و عملکرد ضایعه پیشنهاد می‌شود.

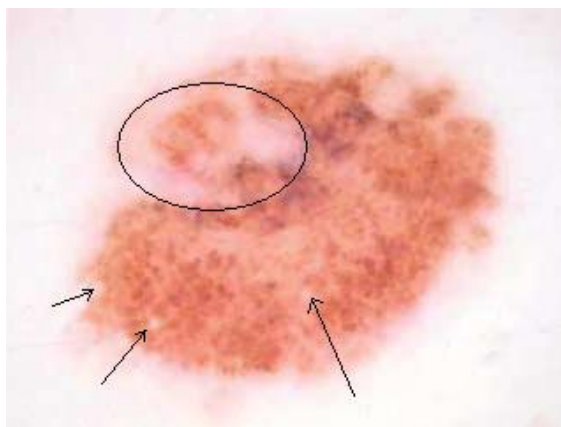
مقایسه تصویربرداری اپتیکی پلاریزاسیونی و غیر پلاریزاسیونی
درموسکوپ رایج‌ترین ابزار جهت بررسی ضایعات پوستی است. این ابزار با بزرگ‌نمایی ضایعه امکان مشاهده ساختارهای آناتومیکی را بهبود داده و باعث افزایش دقت تشخیص نسبت به چشم غیر مسلح شده است. تاکنون درموسکوپ تنها با منبع نور غیر پلاریزه و با استفاده از واسطه مایع برای کاهش انعکاس‌ها از سطح انجام می‌شده است، اما اخیراً محققان به استفاده از نور پلاریزه در این روش تصویربرداری رو آورده‌اند [۸-۴]. در درموسکوپ با نور پلاریزه که با قرار دادن دو فیلتر پلاریزه یکی در مقابل منبع نور هالوژنی آن و دیگری در مقابل دوربین، نیازی به استفاده از واسطه مایع بین درموسکوپ و پوست نیست. این تکنیک امکان مشاهده ساختارهای عمقی پوست را نیز فراهم می‌کند که با درموسکوپ معمولی قابل مشاهده نیستند [۴]. در جدول ۱ این دو تکنیک تصویربرداری به‌صورت خلاصه مقایسه شده‌اند و تفاوت ویژگی‌های ضایعات رنگدانه‌ای توسط این دو تکنیک تصویربرداری مورد بررسی قرار گرفته است.

استفاده از آن تنها به استخراج ویژگی‌های ظاهری و مورفولوژی ضایعه می‌انجامد و از آنجاکه این تغییرات کند و جزئی هستند، نمی‌توان تنها با استفاده از آن تشخیص دقیقی برای ضایعه داد بنابراین در اکثر موارد بیمار برای بیوپسی ارجاع داده می‌شود. بیوپسی علاوه بر تهاجمی بودن، دردناک، زمان‌بر و پرهزینه نیز می‌باشد و نیاز به رضایت بیمار و تخصص پزشک دارد. اما مسئله مهم این است که تنها در ۱۰ درصد موارد ضایعه سرطانی تشخیص داده می‌شود و این بدان معناست که ۹۰ درصد بیماران، بیوپسی غیرضروری را متحمل شده‌اند [۳].

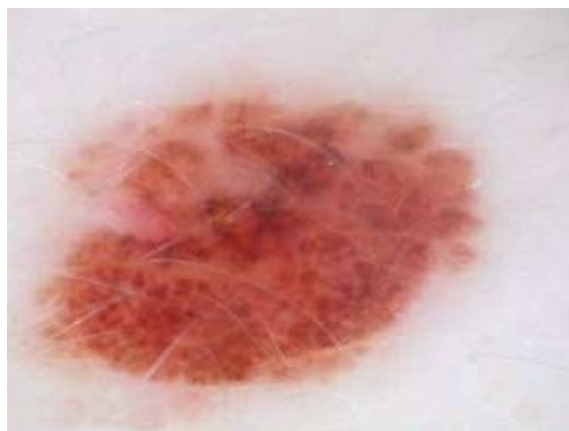از آنجاکه روش‌های تشخیص بر مبنای تکنیک‌های اپتیکی غیر تهاجمی هستند و بافت را دست‌نخورده باقی می‌گذارند مورد استقبال قرار گرفته‌اند. علاوه بر این هزینه تکنیک‌های اپتیکی بسیار کم است. بنابراین نیاز است تا روش‌های جدید اپتیکی گسترش یابند و ابزارهای جدیدی طراحی شوند تا هم پزشکان و هم بیماران از آن سود برند.

نور پلاریزه نوری است که میدان الکتریکی آن تنها در یک جهت نوسان می‌کند. برهمکنش نور پلاریزه با بافت، دارای خواص منحصربه‌فردی است که امکان درک فیزیولوژی و عملکرد ضایعات پوستی را فراهم می‌کند. اگر در درموسکوپ از نور پلاریزه استفاده شود می‌توان درموسکوپ را بدون استفاده از واسطه مایع و بدون تماس با پوست انجام داد [۴]. اما کیفیت تصاویر با استفاده از این دو تکنیک متفاوت است که در این تحقیق به آن می‌پردازیم. استفاده از نور پلاریزه در تصویربرداری باعث افزایش کنتراست تصویر می‌شود. در [۵] با در نظر گرفتن آثار فیزیکی تأثیر نور پلاریزه بر روی تصاویر درموسکوپ، فیلتر پلاریزه به‌صورت نرم‌افزاری طراحی و بر تصاویر معمولی درموسکوپ اعمال شده است و از آن به‌عنوان تکنیکی برای افزایش کنتراست مرزهای ضایعه و بهبود ناحیه‌بندی ضایعه در تشخیص خودکار توسط کامپیوتر بهره گرفته شده است.

از آنجاکه بافت پوست انسان دارای خواصی است که بر حالت پلاریزاسیون نور تابشی تأثیر می‌گذارد، بنابراین با مشخصه‌سازی پلاریزاسیونی بافت پوست سالم و سرطانی می‌توان اطلاعات کمی و کیفی بهتری از ضایعه استخراج کرد و از آن برای تشخیص قطعی‌تر بهره برد. در واقع، ماتریس مولر تابع تبدیل یک سیستم اپتیکی است که بیانگر تمام خواص پلاریزاسیونی نمونه مورد بررسی است [۶]. در تحقیقی که اخیراً انجام شده است [۷] از تصاویر بردار استوکس و تصویر درجه پلاریزاسیون خطی (DOLP) برای مشخصه‌سازی ضایعات رنگدانه‌ای پوست استفاده شده و نشان داده شده است که تصویر DOLP در طول موج‌های



(الف)



(ب)

شکل ۱: ضایعه ملانوسیتی مادرزادی (Congenital melanocytic nevus). الف) تصویر درموسکوپی معمولی، ب) تصویربرداری با نور پلاریزه

شکل ۲ و ۳ به ترتیب تصویر درموسکوپی معمولی و با نور پلاریزه از یک ضایعه ملانوما و ملانوما را نشان می‌دهند. همان‌طور که از این تصاویر مشخص است، در تصویربرداری با نور پلاریزه تجمع رگ‌های خونی در زیر ضایعه دیده می‌شود که در تصویربرداری معمولی نشان داده نشده‌اند.

جدول ۱: تفاوت تصاویر ضایعات رنگدانه‌ای پوست در درموسکوپی معمولی و پلاریزاسیونی

ویژگی‌های عمومی	درموسکوپی معمولی	درموسکوپی پلاریزاسیونی
رنگ پوست	سفید/زرد	صورتی/قرمز
رنگ ضایعه	سیاه، قهوه‌ای روشن و تیره، صورتی، قرمز، سفید آبی، آبی مایل به خاکستری	رزلوشن رنگ‌های مختلف کمتر است (بخصوص رنگ‌های آبی و سفید)
تقارن	تقارن شکل ضایعه واضح‌تر است	تقارن توزیع رنگدانه واضح‌تر است
مرزهای ضایعه	مرزهای صاف	مرزهای دندان‌دار
ساختارهای شبکه‌ای، شبکه رنگدانه	کنتراست کمتر نسبت به زمینه	کنتراست بیشتر
ساختارهای مرکزی و محیطی	وضوح کمتر	وضوح بیشتر
نقطه‌های سیاه در ضایعه	وضوح کمتر	وضوح بیشتر
رنگدانه‌های پراکنده	همگن و مشابه	متفاوت و جورواجور
نواحی شبه زخم	سفید	متماایل به صورتی

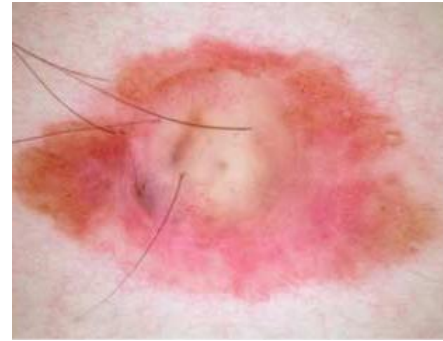همان‌طور که در جدول ۱ مشخص است، علیرغم اینکه برخی جزئیات در درموسکوپی پلاریزاسیونی از بین می‌روند، ولی جنبه‌های ویژه‌ای از ضایعات در تصاویر گرفته شده توسط تکنیک پلاریزاسیونی برجسته می‌شوند که در درموسکوپی معمولی مشخص نیستند [۹].

شکل ۱ تفاوت تصویر درموسکوپی معمولی و با نور پلاریزه از یک ضایعه ملانوسیتی مادرزادی را نشان می‌دهد. تفاوت‌های این دو تصویر که در جدول ۱ به آن‌ها اشاره شد، قابل بررسی است. در تصویر درموسکوپی معمولی نواحی با هاله آبی-سفید دیده می‌شود (ناحیه نشان‌داده‌شده با بیضی) که در تصویر با نور پلاریزه تیره‌تر است و شباهت بیشتری به بافت ضایعه اطراف خود دارد. علاوه بر این در تصویر ۱-الف کیست‌های سفید رنگی دیده می‌شود که در تصویر با پیکان نشان داده شده است و در تصویر با نور پلاریزه اصلاً دیده نمی‌شوند.

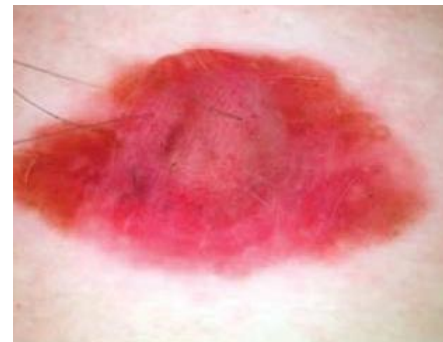همان طور كه شكل ۳ نشان می دهد، در تصویر گرفته شده توسط درموسكوپ معمولی، ضایعه ملانوما به رنگ قهوه ای كم رنگ نشان داده شده است كه هیچ يك از ویژگی های لازم برای ملانوما بودن ضایعه را نشان نمی دهد. در تصویر گرفته شده توسط درموسكوپ پلاریزاسیونی، در ناحیه ضایعه سرخی و رگ های چندریختی دیده می شود كه نشان دهنده التهاب در ضایعه است. با مقایسه این دو تكنیک مشخص می شود كه استفاده از نور پلاریزه در تصویربرداری باعث افزایش كنتراست در تصاویر می گردد و توزیع رنگدانه در ضایعه بهتر نمایش داده می شود.

انتشار نور پلاریزه در بافت به حالت پلاریزاسیون آن نیز بستگی دارد و تصویربرداری در زوایای مختلف پلاریزاسیونی می تواند اطلاعات متفاوتی از ضایعه تولید كند. در شكل ۴ تصویر یک ضایعه خوش خیم رنگدانه ای كه در ۵ زاویه مختلف پلاریزاسیون خطی گرفته شده، نشان داده شده است. تصاویر نشان می دهند كه تصویر صفر درجه دارای بیشترین اطلاعات سطحی و تصویر ۹۰ درجه دارای بیشترین اطلاعات عمقی است.

تشخیص ضایعه براساس تصاویر درموسكوپی، بر مبنای استخراج ویژگی های ظاهری ضایعه و معمولاً براساس قاعده ABCD (عدم تقارن، مرزهای ضایعه، رنگ و قطر ضایعه) صورت می گیرد. اما این سیستم تشخیصی در تشخیص ضایعات كوچك و یا ضایعات با مرزهای منظم و توزیع رنگ و شكل منظم دچار خطا می شود [۱۰]. برای کاهش وابستگی تشخیص نوع ضایعه به فرد و افزایش تکرارپذیری و تعمیم پذیری آن، تشخیص خودكار توسط كامپیوتر پیشنهاد شده است [۱۰-۱۲] كه در این روش نیز تصمیم گیری براساس ویژگی های ظاهری ضایعه است. از آنجاکه تغییرات در ویژگی های ظاهری ضایعه به تدریج و جزئی صورت می گیرد، نمی تواند معیار مناسبی برای پیش بینی مرحله سرطان و تشخیص زود هنگام آن باشد. لذا مشخصه سازی بافت ملانوما با استفاده از نور پلاریزه پیشنهاد می شود كه در بخش بعد به آن می پردازیم.

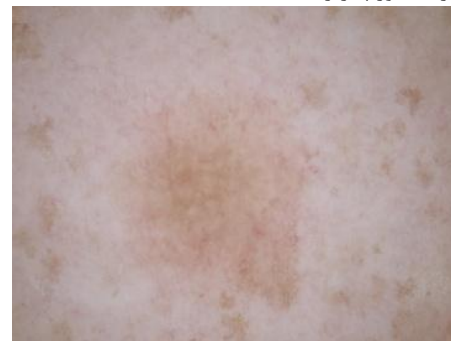

(الف)

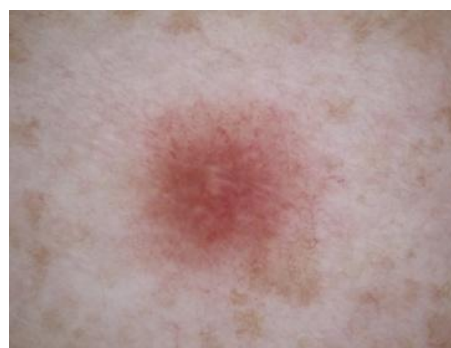

(ب)

شكل ۲: ضایعه آملانوما. الف) تصویر درموسكوپی معمولی، ب) تصویربرداری با نور پلاریزه

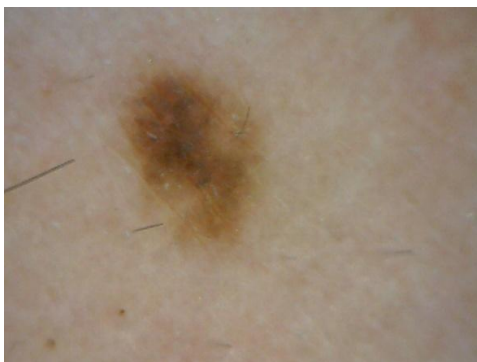

(الف)



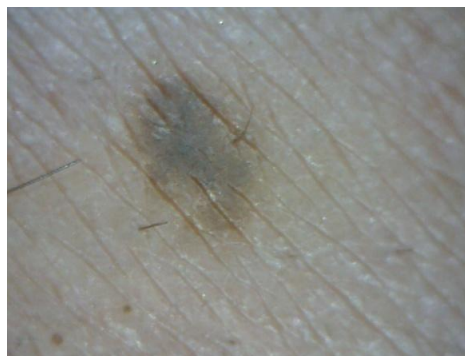(ب)

شكل ۳: ضایعه ملانوما الف) تصویربرداری درموسكوپی معمولی، ب) تصویربرداری با نور پلاریزه

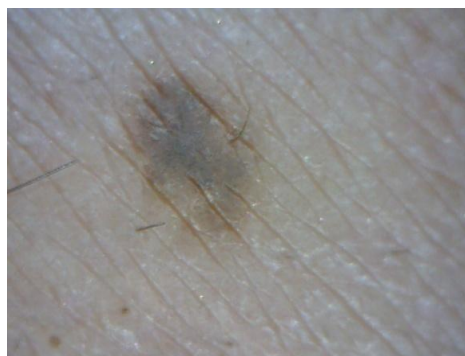

(ه)

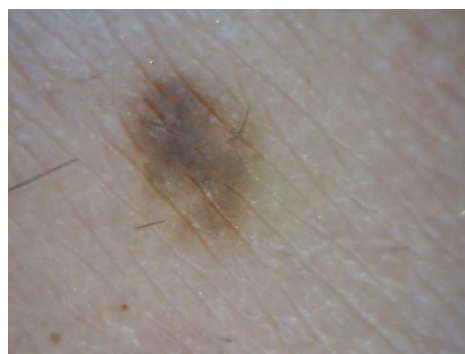شکل ۴: تصویربرداری پلاریزاسیونی در زوایای مختلف پلاریزاسیونی. (الف) ۰ درجه، (ب) ۲۲/۵ درجه، (ج) ۴۵ درجه، (د) ۶۷/۵ درجه، (ه) ۹۰ درجه



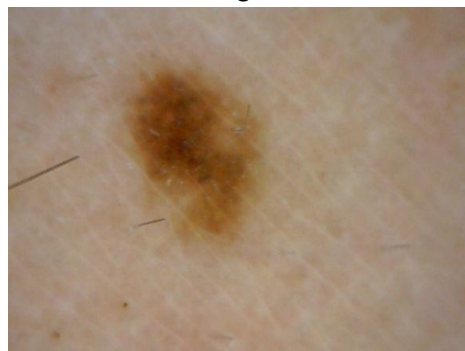(الف)



(ب)



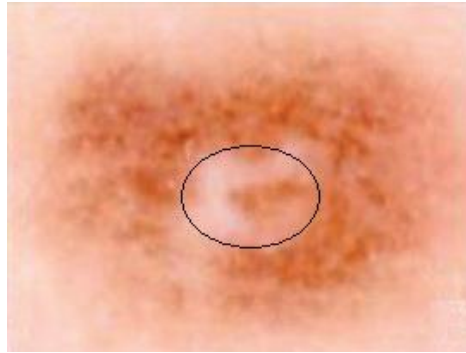
(ج)



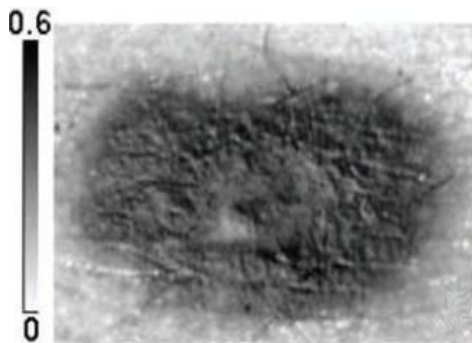
(د)

مشخصه‌سازی بافت ملانوما با استفاده از نور پلاریزه

پوست انسان دارای خواصی است که باعث تغییر حالت پلاریزاسیون نور تابشی می‌شود. از جمله این خواص خاصیت تفرق چندگانه است که در بافت‌های بیولوژیکی اتفاق می‌افتد و ناشی از هسته سلول‌ها و ذرات میتوکندری آن‌ها می‌باشد. علاوه بر این به دلیل ناهمگونی فیبرهای کلاژن در لایه درم، پوست دارای خاصیت شکست مضاعف است که بر پلاریزاسیون نور تأثیر می‌گذارد و باعث ایجاد ریتاردنس خطی در نور پلاریزه می‌شود. همچنین وجود برخی مولکول‌ها مانند گلوکز در بافت باعث ایجاد فعالیت اپتیکی یا ریتاردنس دایروی در نور پلاریزه می‌شوند [۱۳]. از آنجا که مراحل مختلف ملانوما با تغییر در اندازه، شکل، افزایش تجمع هسته سلول‌ها و برهم خوردن ساختار فیبرهای کلاژن همراه است، با بررسی تغییر خواص پلاریزاسیونی پوست در اثر ملانوما می‌توان اطلاعات کمی و کیفی‌تری را استخراج کرد که در تشخیص دقیق‌تر نوع ضایعه و همچنین مرحله سرطان از آن بهره برد. براساس شواهدی که از تصویربرداری پلاریزاسیونی به دست آمده است، در زیر ضایعه ملانوما تجمع رگ‌های خونی چندریختی مشاهده شده است (شکل ۳ و ۴). بنابراین انتظار می‌رود که ریتاردنس دایروی در این ناحیه نسبت به بافت سالم اطراف آن در اثر افزایش غلظت گلوکز افزایش یابد. اما چالشی که در این تکنیک تشخیصی با آن روبه‌رو هستیم این است که تمامی این پدیده‌های پلاریزاسیونی به صورت همزمان در نتیجه برهمکنش نور پلاریزه با بافت اتفاق می‌افتند. یعنی اثر تغییر در اندازه، شکل و تجمع سلول‌ها یا ساختار فیبرهای کلاژن بر پارامترهای پلاریزاسیونی به صورت همزمان اتفاق می‌افتد و استخراج و تفکیک جداگانه هر اثر برای تشخیص مرحله سرطان امری ضروری است.



(الف)



(ب)

شکل ۵: تصویر ضایعه دیسپلاستیک (الف) تصویر درموسکوپیی معمولی، (ب) تصویر درجهٔ پلاریزاسیون خطی. ستون عمودی سمت چپ این تصویر میزان درجهٔ پلاریزاسیون خطی را نشان می‌دهد [۷].

بحث و نتیجه‌گیری

نور پلاریزه پس از انتشار در بافت پراکنده می‌شود و در نتیجه تفرق‌های چندگانه در بافت حالت پلاریزاسیون خود را از دست می‌دهد. در تکنیک تصویربرداری با نور پلاریزه می‌توان با قرار دادن یک فیلتر پلاریزه در مقابل دوربین که محور آن ۹۰ درجه با نور تابشی اختلاف زاویه دارد، فوتون‌هایی را که به عمق بافت نفوذ کرده و حالت پلاریزاسیون اولیه خود را از دست داده‌اند انتخاب کرد. در مقابل اگر از فیلتر پلاریزه با صفر درجه اختلاف زاویه استفاده شود، اکثر فوتون‌هایی که از سطح بافت پس‌انتشار یافته و هنوز حالت پلاریزاسیون اولیه خود را حفظ کرده‌اند به دوربین می‌رسند. بنابراین استفاده از فیلتر پلاریزه امکان انتخاب در نوری که به دوربین می‌رسد و تصویربرداری در عمق‌های مختلف را به کاربر می‌دهد. اما این تکنیک تصویربرداری با تصویربرداری معمولی و در طول موج‌های مختلف دارای یک تفاوت مهم است. اگرچه نور در طول موج‌های مختلف به عمق‌های مختلفی نفوذ می‌کند و می‌توان با استفاده از این خاصیت نور از عمق‌های مختلف بافت تصویربرداری کرد، ولی در اینجا با استفاده از فیلتر

اندازه‌گیری‌های پلاریزاسیونی از طریق محاسبات استوکس-مولر صورت می‌گیرد. بردار استوکس نور، بیانگر حالت پلاریزاسیون آن است. از طریق مقایسهٔ بردار استوکس نور تابیده شده S_{in} و بردار استوکس نور خروجی S_{out} از نمونه، می‌توان ۱۶ المان ماتریس مولر، M را به دست آورد که حاوی تمام اطلاعات پلاریزاسیونی نمونه و برهمکنش آن با نور پلاریزه است این در حالی است که در تصویربرداری معمولی تنها المان M_{00} از ماتریس مولر که تنها بیانگر شدت نور است، مورد بررسی قرار می‌گیرد.

$$S_{out} = MS_{in} = \begin{bmatrix} M_{00} & M_{01} & M_{02} & M_{03} \\ M_{10} & M_{11} & M_{12} & M_{13} \\ M_{20} & M_{21} & M_{22} & M_{23} \\ M_{30} & M_{31} & M_{32} & M_{33} \end{bmatrix} \begin{bmatrix} s_0 \\ s_1 \\ s_2 \\ s_3 \end{bmatrix}_{in} \quad (1)$$

در این رابطه M_{ij} $i, j = 0, 1, 2, 3$ المان‌های ماتریس مولر و s_i $i = 0, 1, 2, 3$ پارامترهای بردار استوکس هستند [۶]. در سیستم تصویربرداری پلاریزاسیونی با قرار دادن دوربین به‌عنوان آشکارساز می‌توان تصاویر ماتریس مولر و تصاویر بردار استوکس را به دست آورد.

استخراج پارامترهای پلاریزاسیونی نمونه (ضریب دی-پلاریزاسیون، ضریب ریتاردنس خطی و دایروی، ضریب تضعیف) از طریق تفسیر ماتریس مولر میسر است. تکنیک‌های مختلفی برای تفسیر این ماتریس ارائه شده است [۱۷-۱۳]. با تجزیهٔ این ماتریس می‌توان اطلاعات ارزشمندی از میزان دیپلاریزاسیون، ریتاردنس و تضعیف نور پلاریزه در بافت استخراج کرد. در شکل ۵، تصویر درجهٔ پلاریزاسیون خطی که از تصاویر بردار استوکس قابل محاسبه است با تصویر درموسکوپیی معمولی از یک ضایعهٔ دیسپلاستیک مقایسه شده است. تصویر درجهٔ پلاریزاسیون خطی، میزان پلاریزاسیون خطی نور در ناحیهٔ ضایعه و اطراف آن را نشان می‌دهد. همانطور که شکل ۵ نشان می‌دهد، درجهٔ پلاریزاسیون نور در ناحیهٔ ضایعه بیشتر از بافت سالم اطراف آن حفظ شده است. در تصویر درموسکوپیی معمولی ناحیهٔ سفیدی که در داخل بیضی نشان داده شده، حاکی از عدم تجمع ملانوسیت‌ها در این ناحیه است، در حالی که در تصویر سمت چپ (تصویر درجهٔ پلاریزاسیون خطی)، وجود خوشه‌های ملانوسیت عمقی در این ناحیه تأیید می‌شود [۷].

مسئله‌ای است که هنوز جواب قطعی برای آن ارائه نشده‌است و در تحقیقات آتی به آن پرداخته می‌شود.

از تصویربرداری پلاریزاسیونی ضایعات ملانوما شواهدی در دسترس است که تجمع رگ‌های خونی چندریختی در زیر ضایعه را نشان می‌دهند. مولکول‌های گلوکز باعث ایجاد فعالیت اپتیکی یا ریتاردنس دایروی در نور پلاریزه می‌شوند بنابراین با مشخصه‌سازی ضایعات ملانوما با استفاده از نور پلاریزه می‌توان افزایش فعالیت اپتیکی در ناحیه ضایعه را نسبت به بافت اطراف آن انتظار داشت. علاوه بر این به دلیل بزرگ‌تر شدن هسته سلول‌های تومور، نفوذ نور پلاریزه در بافت سرطانی نسبت به بافت سالم اطراف آن کمتر است بنابراین نور پلاریزه در بافت سرطانی کمتر دیپلاریزه (غیر قطبیده) می‌شود. مشخصه‌سازی ضایعات رنگدانه‌ای پوست با نور پلاریزه می‌تواند در درک فیزیولوژی ضایعه و تغییرات مورفولوژی سلول‌ها و ساختار فیبرهای کلاژن به ما کمک کند. اما مهم‌ترین چالشی که با آن روبه‌رو هستیم، تفسیر اطلاعات پلاریزاسیونی استخراج‌شده از محاسبه ماتریس مولر بافت است که در تحقیقات آتی به آن می‌پردازیم.

پلاریزه در واقع، نوعی انتخاب در فوتون‌هایی که به دوربین می‌رسند انجام شده‌است که در تصویربرداری معمولی انجام نمی‌شود. با این حال تصویربرداری پلاریزاسیونی در طول موج‌های مختلف می‌تواند مکمل این تکنیک باشد. مثلاً در طول موج آبی که بیشتر توسط ملانین جذب می‌شود، نور به عمق کمی در بافت نفوذ می‌کند و احتمالاً پدیده تفرق یک‌گانه اتفاق می‌افتد بنابراین استفاده از فیلتر پلاریزه با صفر درجه اختلاف زاویه با نور تابشی حاوی اطلاعات مهم خواهد بود ولی اگر از طول موج قرمز استفاده شود به دلیل نفوذ بیشتر در بافت، نور بازگشتی حاوی اطلاعاتی از توزیع ملانوسیت‌ها در لایه درم است و قرار دادن فیلتر پلاریزه با ۹۰ درجه اختلاف با نور تابشی، می‌تواند با حذف اطلاعات لایه سطحی اپی‌درم، تنها غالب اطلاعات لایه درم را با خود همراه داشته باشد.

انتشار نور پلاریزه در بافت علاوه بر خواص اپتیکی و ساختار اجزاء متفرق‌کننده نور داخل بافت، به حالت پلاریزاسیون آن نیز بستگی دارد بنابراین تصویربرداری در زوایای مختلف پلاریزاسیونی اطلاعات متفاوتی تولید می‌کند. اینکه کدام زاویه یا زوایای پلاریزاسیونی بهترین انتخاب برای پزشک است تا بتواند ویژگی‌های متمایزکننده انواع ضایعات را از آن استنتاج کند،

References

1. Rigel DS, Russak J, Friedman R. The evolution of melanoma diagnosis: 25 years beyond the ABCDs. *CA. Cancer J. Clin.* 2010; 60: 301-16.
2. Meier F. Molecular events in melanoma development and progression. *Frontiers in Bioscience: a Journal and Virtual Library* 1998; 3: D1005-10.
3. Zagrouba E, Barhoumi W. An accelerated system for melanoma diagnosis based on subset feature selection. *Journal of Computing and Information Technology - CIT* 2005; 13(1): 69-82.
4. Marghoob AA, Swindle LD, Moricz CZM. Instruments and new technologies for the in vivo diagnosis of melanoma. *J. Am. Acad. Dermatol.* 2003; 49(5): 777-97.
5. Miranbeigi MH, Fateh M, Ghasemi P, Mansouri P. Comparison of Dermoscopic Image Boundary of Melanoma by Simulated Polarized Filter Lasers in Medicine 2008; 5(2): 26-35.
6. Jiao S, Yao G, Wang LV. Depth-resolved two-dimensional Stokes vectors of backscattered light and Mueller matrices of biological tissue measured with optical coherence tomography. *Applied Optics* 2000; 39(34): 6318-24.
7. Kim J, John R, Wu PJ, Martini MC, Walsh JT. In vivo characterization of human pigmented lesions by degree of linear polarization image maps using incident linearly polarized light. *Lasers in Surgery and Medicine* 2010; 42:76-85.
8. Ghassemi P, Miranbaygi MH. Towards skin polarization characterization using polarimetric technique. *Journal of Zhejiang University SCIENCE B.* 2009; 10(8): 602-8.
9. Pellacani G, Seidenari S. Comparison between morphological parameters in pigmented skin lesion images acquired by

- means of epiluminescence surface microscopy and polarized-light videomicroscopy. *Clin. Dermatol.* 2002; 20: 222-7.
10. Baldi A, Quartulli M, Murace R, Dragonetti E, Manganaro M, Guerra o, Bizzi S. Automated dermoscopy image analysis of pigmented skin lesions. *Cancers* 2010; 2: 262-73.
 11. Messadi M, Bessad A, Taleb-Ahmed A. Extraction of specific parameters for skin tumour classification. *J. Med. Eng. Tech.* 2009; 33(4): 288-95.
 12. Christensen JH, Soerensen MBT, Linghui Z, Chen S, Jensen MO. Pre-diagnostic digital imaging prediction model to discriminate between malignant melanoma and benign pigmented skin lesion. *Skin Research and Technology* 2010; 16: 98-108.
 13. Ghosh N, Wood MFG, Li SH, Weisel RD, Wilson BC, Li RK, Vitkin IA. Mueller matrix decomposition for polarized light assessment of biological tissues. *J. Biophoton.* 2009; 2(3): 145-56.
 14. Chung J, Jung W, Hammer-Wilson MJ, Wilder-Smith P, Chen Z. Use of polar decomposition for the diagnosis of oral precancer. *Applied Optics* 2007; 46(15): 3038-45.
 15. Vélez FF, Quijano NO, Arce-Diego JL. Polarimetry group theory analysis in biological tissue phantoms by Mueller coherency matrix. *Optics Communications* 2010; 283: 4525-30.
 16. Quijano NO, Arce-Diego JL. Mueller matrix differential decomposition. *OPTICS LETTERS* 2011; 36(10):1942-44.
 17. Quijano NO, Arce-Diego JL. Depolarizing differential Mueller matrices. *OPTICS LETTERS* 2011; 36(13):2429-31.