

## ارزیابی ابعاد کانال اسکالرال در سر عصب بینایی به وسیله optical coherence tomography در بیماران مبتلا به اپتیک نوروپاتی ایسکمیک قدامی غیرشریانی

### خلاصه

زمینه و هدف: بررسی ابعاد کانال اسکالرال در محل سر عصب بینایی به وسیله optical coherence tomography (OCT) در بیمارانی که مبتلا به ایسکمیک قدامی غیرشریانی عصب بینایی (NAION) هستند و مقایسه آن‌ها با چشم مقابل و گروه کنترل.

روش بررسی: در یک مطالعه آینده‌نگر سر عصب بینایی در مبتلایان به NAION حد به وسیله OCT تصویربرداری شد. ابعاد عمودی و افقی کانال اسکالرال در محل سر عصب یعنی محل اتمام اپیتلیوم رنگدانه‌ای شبکیه استخراج شده با ابعاد چشم مقابل و گروه کنترلی که از لحاظ سنی و جنسی یکسان بودند ولی از نظر بیماری‌های چشمی کاملاً سالم بودند، مقایسه شدند.

یافته‌ها: سی چشم از ۳۰ بیمار و ۲۰ چشم از ۲۰ فرد نرمال در این مطالعه وارد شدند. قطرهای عمودی و افقی کانال اسکالرال در چشم سالم مقابل در مبتلایان به NAION با گروه کنترل و نیز چشم‌های مقابل مبتلا به آتروفی اپتیک (۵ چشم) تفاوت آماری با یکدیگر نداشتند. میانگین قطر افقی و عمودی کانال اسکالرال چشم مبتلا از چشم مقابل سالم و چشم‌های کنترل به طور قابل توجهی بزرگ‌تر بود ( $P < 0.001$ ) ولی این تفاوت اگر چه در چشم‌های مبتلا به آتروفی اپتیک مشاهده شد، معنی‌دار نبود.

نتیجه‌گیری: اگرچه در مرحله حد، ابعاد کانال اسکالرال در چشم مبتلا از چشم سالم و گروه کنترل بیشتر است، تفاوتی بین اندازه کانال اسکالرال چشم سالم مقابل بیماران مبتلا به NAION و افراد نرمال وجود ندارد.

### واژه‌های کلیدی: NAION, OCT

دکتر خلیل قاسمی فلاورجانی<sup>۱</sup>  
دکتر محمد مهدی پرورش<sup>۲</sup>  
دکتر مصطفی سلطان سنجری<sup>۳</sup>  
دکتر مهدی مدرس‌زاده<sup>۴</sup>  
دکتر فرزانه آقامحمدی<sup>۵</sup>  
دکتر عادل قاسم‌پور<sup>۶</sup>

<sup>۱</sup> استادیار چشم پزشکی دانشگاه علوم پزشکی ایران - مرکز تحقیقات چشم  
<sup>۲</sup> استاد چشم پزشکی دانشگاه علوم پزشکی ایران - مرکز تحقیقات چشم  
<sup>۳</sup> دانشیار چشم پزشکی دانشگاه علوم پزشکی ایران - مرکز تحقیقات چشم  
<sup>۴</sup> استاد چشم پزشکی دانشگاه علوم پزشکی ایران - مرکز تحقیقات چشم  
<sup>۵</sup> دستیار چشم دانشگاه علوم پزشکی ایران - مرکز تحقیقات چشم  
<sup>۶</sup> چشم پزشکی - مرکز تحقیقات چشم

نویسنده مسئول: دکتر خلیل قاسمی فلاورجانی، تهران - خیابان ستارخان - خیابان نایب - بیمارستان حضرت رسول اکرم (ص) - مرکز تحقیقات چشم - تلفن: 09121725850 - فاکس: 66558811  
پست الکترونیک: drghasemi@yahoo.com

### مقدمه

بیماری ایسکمیک قدامی غیرشریانی عصب بینایی (NAION) یک اختلال سر عصب بینایی است که با از دست رفتن بدون درد بینایی، اختلال میدان بینایی، ادم و خونریزی سر عصب بینایی همراه است [۱] و [۲]. علت قطعی ایسکمیک حد غیر آرتیتری عصب بینایی قدامی ناشناخته است. اعتقاد بر این است که علل ایجاد این بیماری چند فاکتوری است. علت این بیماری هر چه باشد نهایتاً باعث ایجاد ایسکمیک حد در سر عصب اپتیک می‌شود [۱ و ۲].

مقالات متعدد این نظریه را که مبتلایان به NAION دیسک کوچک‌تری نسبت به افراد هم سن و جنس دارند تقویت کرده‌اند به طوری که دیسک کوچک همراه با کاپ کوچک که اصطلاحاً crowded disc نامیده می‌شود، یکی از عوامل خطر برای این بیماری دانسته شده است [۹-۳]. اغلب این مطالعات توسط اسلیت لامپ بیومیکروسکوپی یا فوندوس فوتوگرافی انجام شده است و به دلیل وابستگی نتایج به معاینه‌کننده یا تفسیرکننده، عکس از خطا مصون

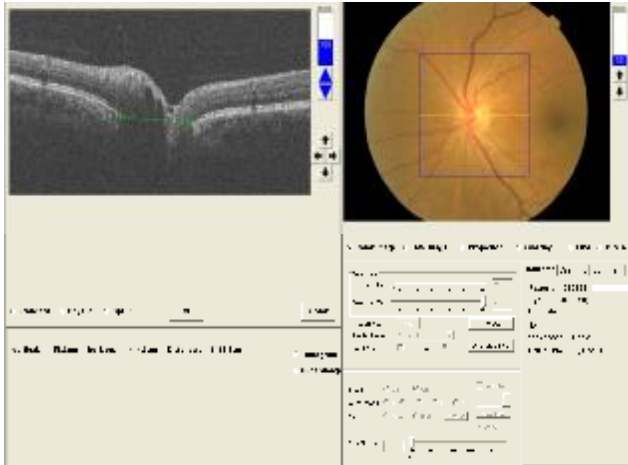
نیست. در سال‌های اخیر مطالعات اندکی نیز توسط دستگاه HRT (Heidelberg Retinal Tomography) انجام شده است ولی چون در این روش هم ابعاد دیسک توسط تصویربردار مشخص می‌شود از دقت کافی برخوردار نیست [۱۰-۸] در مقابل، دستگاه OCT (Optical Coherence Tomography) به دلیل توانایی مشخص کردن لبه اپیتلیوم پیگمانته در محل دیسک که معادل لبه کانال اسکالرال محسوب می‌شود، برای تعیین دقیق اندازه واقعی دیسک ایدئال به شمار می‌رود.

هدف از این مطالعه بررسی ابعاد کانال اسکالرال در محل سر عصب بینایی با دستگاه OCT در مبتلایان به NAION و مقایسه نتایج با افراد نرمال بود.

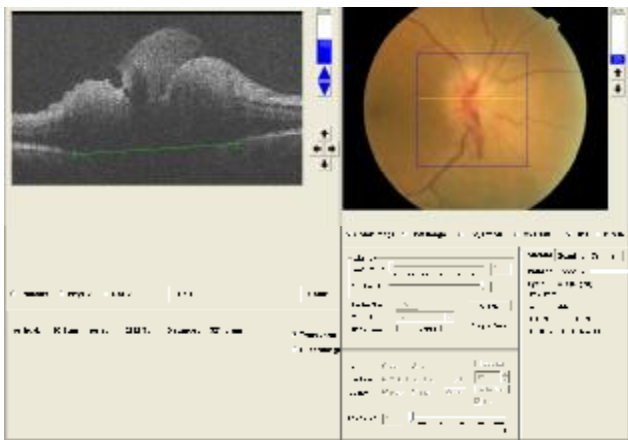
### روش بررسی

در این مطالعه آینده‌نگر، تمام بیماران مبتلا به NAION حد (کمتر

از این تعداد ۵ نفر مبتلا به آتروفی اپتیک ناشی از حمله قبلی در چشم مقابل بودند و در سایر افراد، چشم مقابل سالم بود. تعداد ۲۰ چشم نرمال از ۲۰ نفر که از نظر جنسی و سنی با گروه بیماران match شده بودند (به ترتیب  $P=0.7$  و  $P=0.5$ ) به عنوان گروه کنترل در نظر گرفته شدند.



شکل ۱- تصویربرداری OCT از سر عصب بینایی و اندازه گیری قطر افقی کانال اسکالرال با خط کش نرم افزاری



شکل ۲- تصویربرداری از یک دیسک مبتلا به NAION حاد

همان طور که در جدول شماره ۱ مشاهده می شود میانگین قطر افقی کانال اسکالرال در چشم سالم مبتلایان به NAION با گروه کنترل و نیز چشم های مبتلا به آتروفی، تفاوت آماری با یکدیگر نداشت ( $P=0.3$  برای گروه کنترل و  $P=0.16$  برای گروه آتروفی اپتیک). همچنین میانگین قطر عمودی کانال اسکالرال در چشم سالم مبتلایان به NAION با گروه کنترل و نیز چشم های مبتلا به آتروفی اپتیک تفاوتی با یکدیگر نداشت ( $P=0.16$  برای گروه کنترل و  $P=0.2$  برای گروه آتروفی اپتیک) ولی میانگین قطر افقی و عمودی کانال اسکالرال بین چشم مقابل سالم و چشم مبتلا تفاوت معنی داری داشت (برای هر

از ۶ هفته از شروع علائم) که با ادم دیسک بینایی از اسفند سال ۱۳۸۶ تا خرداد ۱۳۸۸ به درمانگاه چشم بیمارستان رسول اکرم (ص) مراجعه کرده بودند، وارد شدند. تشخیص تمامی بیماران توسط یک نوروفتالمولوژیست مورد تأیید قرار می گرفت. تمامی بیماران دارای علائم تیپیک NAION در چشم درگیر شامل کاهش دید حاد بدون درد، مارکوس گان مثبت، ادم دیسک اپتیک و نقص میدان بینایی در پریمتری کامپیوتری بودند. معیارهای خارج کننده شامل هرگونه نشانه مطرح کننده آرتیتریت تمپورال مانند سابقه تندرین اسکالپ،  $ESR > 40 \text{ mm/hour}$  یا افزایش C-reactive protein بود. همچنین بیماران با سابقه مولتیپل اسکلروزیس و یا نوریت اپتیک و بیماران مبتلا به بیماری های کلاژن واسکولار یا هر بیماری التهابی سیستمیک هم از مطالعه خارج شدند. همچنین تمام بیماران مبتلا به بیماری چشمی دیگر غیر از رتینوپاتی خفیف دیابتی و کدورت خفیف عدسی از مطالعه خارج شدند.

تمام بیماران، تحت معاینه کامل چشمی شامل ارزیابی حدت بینایی، تونومتری گلدمن، بررسی سگمان قدامی و خلفی چشم با دستگاه slit lamp، پریمتری اتوماتیک استاندارد با استراتژی SITA standard 24-2 و OCT سر عصب بینایی قرار گرفتند.

گروه کنترل که از نظر سن و جنس مطابقت داده شده بودند از بین همراهان افراد مراجعه کننده به درمانگاه چشم و از بین پرسنل بخش که در معاینه کامل چشم پزشکی نرمال بودند، انتخاب شدند.

از تمام بیماران، تصویربرداری چشمی با یک دستگاه Spectral Domain OCT (OCT-1000, Topcon) و با روش 3D-scan بعد از دیلاتاسیون فارماکولوژیک به عمل آمد (اشکال شماره ۱ و ۲).

تصویربرداری به صورتی انجام شد که ناحیه سر عصب بینایی در مرکز نمایشگر باشد. در کسانی که دید مرکزی خوبی داشتند از فیکساسیون داخلی دستگاه استفاده شد و در سایر بیماران از فیکساسیون خارجی استفاده شد. کلیه تصاویری که در آنها به دلیل کدورت محیط یا تکان های شدید چشم، اندازه گیری ممکن نبود از مطالعه حذف شدند. در بررسی سر عصب بینایی، محل شروع اپیتلیوم پیگمانته شبکیه، انتهای دیسک در نظر گرفته شد. اندازه گیری به وسیله خط کش نصب شده بر روی نرم افزار دستگاه و بر روی بزرگ ترین قطر افقی و عمودی دیسک در تصویر توپوگرافیک فوندوس که هم زمان توسط دستگاه برداشته شده است، انجام شد. بررسی آماری با نرم افزار SPSS 15 و با تست های Independent t و paired t و نان پارامتریک انجام شد.

## یافته ها

سی چشم از ۳۰ بیمار (۱۵ مرد و ۱۵ زن) مبتلا به NAION با سن متوسط  $48.5 \pm 8.2$  سال (از ۳۴ تا ۶۵ سال) در این مطالعه وارد شدند.

جدول ۱- اندازه بزرگ‌ترین قطر افقی و عمودی در مبتلایان به NAION و گروه کنترل

متغیرها	بیماران	گروه کنترل	چشم مقابل سالم	چشم مقابل مبتلا به اپتیک آتروفی	چشم مبتلا به NAION حد
قطر عمودی دیسک (میلی‌متر)	۱/۶۴±۰/۱۰	۱/۸۰±۰/۲۸	۱/۶۹±۰/۲۰	۲/۸۱±۰/۷۷	P < ۰/۰۰۱
قطر افقی دیسک (میلی‌متر)	۱/۵۱±۰/۱۱	۱/۴۶±۰/۲۰	۱/۵۱±۰/۱۵	۲/۲۰±۰/۵۲	P < ۰/۰۰۱

مقادیر P از مقایسه گروه‌های مختلف بیماران با گروه کنترل به دست آمده است.

ابعاد اندازه‌گیری شده دیسک یا حداقل بخشی از آن را ناشی از تغییر واقعی ابعاد دیسک و بزرگ‌شدن آن دانست. مطالعات متعددی نشان داده است که کانال اسکرال در محل سر عصب، قابل انعطاف است [۱۴ و ۱۵]. ادم دیسک ممکن است باعث افزایش قطر کانال اسکرال شده باشد.

مطالعات مختلف نشان داده است که اندازه دیسک در دو چشم، بسیار به یکدیگر نزدیک است [۱۱ و ۱۶]. بنابراین برای بررسی کوچک اندازه دیسک در بیماران مبتلا به NAION حد که اندازه واقعی دیسک به دلیل ادم دیسک قابل ارزیابی نیست از معاینه چشم مقابل نرمال فرد می‌توان استفاده کرد، چرا که قبل از وقوع بیماری به احتمال قوی هر دو چشم وضعیت مشابهی داشته‌اند. Mansour و همکاران گزارش کردند که اندازه دیسک چشم مقابل مبتلایان به NAION از چشم گروه کنترل کوچک‌تر است. در عین حال بیماران مبتلا به NAION در مطالعه آن‌ها با گروه کنترل اختلاف سنی قابل توجه داشتند (۷۵ سال در مقابل ۶۳ سال، P=0.03) [۶]. این نظر توسط Jonas و همکاران نیز تقویت شد. آن‌ها گزارش کردند که سطح دیسک در چشم مقابل مبتلایان به NAION اندازه میانگین ۲/۳۷ و در گروه کنترل ۲/۶۹ داشته است [۷]. در بین مطالعات اندک اخیر Saito و همکاران با استفاده از HRT سطح میانگین دیسک را در چشم‌های مقابل ۱،۷۵ و در چشم‌های کنترل ۲/۰۷ گزارش کردند (P=0.002) [۸]. از طرف دیگر Danesh-Meyer و همکاران در مقایسه چشم‌های مبتلا به NAION و شکل آرتیتریک AION (AAION) با استفاده از HRT به این نتیجه رسیدند که سطح دیسک در این دو گروه بیماران با یکدیگر مشابه است [۹]. مشکل مطالعاتی که تاکنون ذکر شد این است که ارزیابی اندازه دیسک وابسته به قضاوت انجام دهنده یا مفسر تست بوده است. این در حالی است که OCT می‌تواند به دلیل مشخص کردن محل کانال اسکرال، اندازه واقعی دیسک را بسیار واقعی‌تر نشان دهد. مطالعه ما نشان داد که ابعاد دیسک در چشم‌های مبتلا به NAION با گروه کنترل تفاوت آماری قابل ملاحظه ندارد. این یافته مشابه یافته Contreras و همکاران است. آن‌ها به کمک Stratus OCT سطح دیسک را در چشم مقابل ۲/۴۶ و در گروه کنترل ۲/۴۶ (P=0.4) و قطر عمودی دیسک را

دو قطر (P < ۰/۰۰۱). این تفاوت اگرچه در مقایسه با چشم‌های مبتلا به آتروفی اپتیک مشاهده شد ولی معنی دار نبود (P = ۰/۰۶ برای افقی و P = ۰/۰۵ برای عمودی). همچنین میانگین قطر افقی و عمودی چشم‌های مبتلا با گروه کنترل تفاوت آماری معنی‌دار داشت (در هر دو مورد P < ۰/۰۰۱).

میانگین قطر عمودی کانال اسکرال در چشم‌های مبتلا به NAION، گروه کنترل و چشم‌های مقابل سالم از میانگین قطر افقی بیشتر بود (در هر سه مورد P < ۰/۰۰۱).

## نتیجه‌گیری

اگرچه علت اصلی ایجاد NAION ناشناخته است، اعتقاد بر این است که خصوصیات مورفولوژیک دیسک، نقش بسیار مهمی در آن بازی می‌کند [۲۱]. دستگاه OCT با استفاده از نور coherence low قادر است تصاویری با توانایی افتراق آگزیمال ۵ میکرون از سگمان خلفی تهیه کند. توانایی در افتراق لایه‌های مختلف شبکیه باعث می‌شود این دستگاه برای تشخیص محل تمام شدن اپیتلیوم پیگمانته شبکیه که محدوده کانال اسکرال را مشخص می‌کند ایدئال محسوب شود [۱۰]. بنابراین براساس یافته‌های OCT می‌توان به اندازه واقعی دیسک پی‌برد.

یافته‌های مطالعه ما نشان داد که در مرحله حد، اندازه به دست آمده از تصاویر OCT از دیسک متورم به‌طور مشخص بیشتر از اندازه دیسک در چشم مقابل و گروه کنترل می‌باشد. این یافته با نتایج حاصل از مطالعه Contreras و همکاران مطابقت دارد [۱۱]. بر اساس نظر این محققین ادم دیسک باعث می‌شود که لبه RPE در نزدیکی دیسک به دلیل وجود مایع ساب‌رتینال و تورم آکسون‌ها محو شده و بر دقت اندازه‌گیری اثر بگذارد (شکل شماره ۲). اگرچه این مسئله که وجود عروق لبه دیسک یا موادی با توانایی بازتاب بالا (مثل درون سر عصب) لبه RPE را محو کرده و اندازه دیسک را بزرگ‌تر نشان می‌دهد قبلاً نیز مطرح شده بود، اما اینکه ادم دیسک، توانایی محو RPE را داشته باشد ثابت نشده است [۱۲ و ۱۳]. همه ما تصاویر زیادی از OCT دیده‌ایم که با وجود مایع ساب‌رتینال زیاد، RPE کاملاً قابل رؤیت است. به‌عنوان یک توضیح دیگر می‌توان بزرگ‌بودن

نقش مورفولوژیک دیسک را در NAION از بین نمی‌برد زیرا مطالعات مختلف بر کوچک بودن یا عدم وجود کاپ در بیماران NAION تأکید کرده‌اند [۵-۲]. بنابراین دیسک با اندازه نرمال ولی کاپ کوچک یا بون کاپ را می‌توان عاملی در پاتوژنز NAION دانست.

کم بودن حجم نمونه از نقاط ضعف این مطالعه به‌شمار می‌رود اگرچه با مطالعات قبلی که با روش‌های پیشرفته انجام شده است برابری می‌کند [۱۱-۸]. ما بر انجام مطالعات بزرگ‌تر با حجم نمونه بیشتر تأکید می‌کنیم. متأسفانه نرم‌افزار فعلی دستگاه تاپکان قادر به ارزیابی اتوماتیک میزان کاپ نیست. همچنین نصب نرم‌افزاری برای سنجش پارامترهای دیگر شامل سطح دیسک، اندازه کاپ و اندازه‌گیری لایه فیبرهای عصبی بسیار مفید خواهد بود.

(مطابق با تعریف مطالعه ما یعنی محل تمام شدن RPE) در چشم مقابل ۲/۰۳ و در گروه کنترل ۱/۹۶ (P=0.4) گزارش کردند. Chan و همکاران نیز در اندازه‌گیری Stratus OCT در ۲۲ بیمار مبتلا به NAION یک‌طرفه که ۶ ماه از مدت آن گذشته بود، نشان دادند که سطح دیسک مبتلا با دیسک چشم مقابل و نیز دیسک‌های سالم گروه کنترل تفاوت آماری ندارد [۱۰]. به‌دلیل آنکه ما محل تمام شدن RPE را در دستگاه، مشاهده و علامت‌گذاری کردیم ولی این کار در Stratus OCT توسط دستگاه انجام می‌شود، احتمالاً اندازه‌گیری ما به حقیقت نزدیک‌تر است ولی از طرف دیگر دستگاه ما قادر به اندازه‌گیری سطح نبوده و این نکته ضعف مطالعه به‌شمار می‌رود. به‌رحال نتیجه حاصله در هر دو مطالعه یکی است و آن، این است که اندازه دیسک بیماران NAION با افراد نرمال تفاوتی ندارد. این یافته

## منابع

- Hayreh SS. Ischaemic optic neuropathy. *Indian J Ophthalmol* 2000; 48: 171-94.
- Arnold AC. Pathogenesis of nonarteritic anterior ischemic optic neuropathy. *J Neuroophthalmol* 2003; 23: 157-63.
- Beck RW, Servais GE, Hayreh SS. Anterior ischemic optic neuropathy IX. Cup-to-disc ratio and its role in pathogenesis. *Ophthalmology* 1987; 94: 1503-8.
- Doro S, Lessell S. Cup-disc ratio and ischemic optic neuropathy. *Arch Ophthalmol* 1985; 103: 1143-4.
- Feit RH, Tomsak RL, Ellenberger C Jr. Structural factors in the pathogenesis of ischemic optic neuropathy. *Am J Ophthalmol* 1984; 98: 105-8.
- Mansour A, Shoch D, Logani S. Optic disk size in ischemic optic neuropathy. *Am J Ophthalmol* 1988; 106: 587-9.
- Jonas JB, Gusek GC, Naumann GOH. Anterior ischemic optic neuropathy: nonarteritic form in small and giant cell arteritis in normal sized optic discs. *Int Ophthalmol* 1988; 12: 119-25.
- Saito H, Tomidokoro A, Sugimoto E, et al. Optic disc topography and peripapillary retinal nerve fiber layer thickness in nonarteritic ischemic optic neuropathy and open-angle glaucoma. *Ophthalmology* 2006; 113: 1340-4.
- Danesh-Meyer HV, Savino PJ, Spaeth GL, Gamble GD. Comparison of arteritis and nonarteritic anterior ischemic optic neuropathies with the Heidelberg Retina Tomograph. *Ophthalmology* 2005; 12: 1104-12.
- Chan CK, Cheng AC, Leung CK, Cheung CY, Yung AY, Gong B, Lam DS. Quantitative assessment of optic nerve head morphology and retinal nerve fibre layer in non-arteritic anterior ischaemic optic neuropathy with optical coherence tomography and confocal scanning laser ophthalmoscopy. *Br J Ophthalmol* 2009; 93(6): 31-5.
- Contreras I, Rebolleda G, Noval S, Munõz-Negrete FJ. Optic Disc Evaluation by Optical Coherence Tomography in Nonarteritic Anterior Ischemic Optic Neuropathy. *Invest Ophthalmol Vis Sci* 2007; 4(8): 4087-92.
- Manassakorn A, Ishikawa H, Kim JS, Wollstein G, Bilonick RA, Kagemann L, et al. Comparison of Optic Disc Margin Identified by Color Disc Photography and High-Speed Ultrahigh-Resolution Optical Coherence Tomography. *Arch Ophthalmol* 2008; 126(1): 58-64.
- Floyd MS, Katz BJ, Digre KB. Measurement of the Scleral Canal Using Optical Coherence Tomography in Patients With Optic Nerve Drusen. *Am J Ophthalmol* 2005; 139: 664-9.
- Bellezza AJ, Rintalan CJ, Thompson HW, Downs JC, Hart RT, Burgoyne CF. Deformation of the lamina cribrosa and anterior scleral canal wall in early experimental glaucoma. *Invest Ophthalmol Vis Sci* 2003; 44(2): 623-37.
- Bellezza AJ, Rintalan CJ, Thompson HW, Downs JC, Hart RT, Burgoyne CF. Anterior scleral canal geometry in pressurised (IOP 10) and non-pressurised (IOP 0) normal monkey eyes. *Br J Ophthalmol* 2003; 87(10): 1284-90.
- Jonas JB, Gusek GC, Naumann GOH. Optic disc, cup and neuroretinal rim size, configuration and correlations in normal eyes. *Invest Ophthalmol Vis Sci* 1988; 29: 1151-8.