

## کاربرد لیزر برای پیشگیری از جداشدگی شبکیه: یک مقاله مروری

دکتر حسین نظری

خلاصه

استاد یار چشم پزشکی، بیمارستان حضرت رسول اکرم (ص)  
مرکز تحقیقات چشم دانشگاه علوم پزشکی ایراننویسنده مسئول: دکتر حسین نظری، تهران - مرکز تحقیقات چشم  
دانشگاه علوم پزشکی ایران - تلفن: 09143142782-66509162  
پست الکترونیک: [h01nazari@yahoo.com](mailto:h01nazari@yahoo.com)

واژه های کلیدی: لیزر، پیشگیری، جداشدگی، پارگی شبکیه

جداشدگی رگماتوزن شبکیه یکی از بیماری‌های چشمی است که در مواردی می‌تواند به نابینایی منتهی شود. این بیماری در نتیجه ایجاد پارگی یا سوراخ در شبکیه و ورود مایع به زیر شبکیه روی می‌دهد. ایجاد اسکار کوریورینال در اطراف ضایعات نواحی محیطی شبکیه به طوری که مانع ورود مایع به زیر شبکیه شود منطقی‌ترین روش پیشگیری از جداشدگی شبکیه است. در چند دهه اخیر، ایجاد اسکار کوریورینال با استفاده از لیزر، کم‌خطرترین روش مورد استفاده بوده است. با توجه به تنوع فوق‌العاده زیاد ضایعات محیطی شبکیه که در واقع بسیاری از آن‌ها هم مستعدکننده ایجاد جداشدگی شبکیه نیستند، پروفیلاکسی لیزری فقط باید برای ضایعاتی که واقعاً خطرناک هستند، به کار رود. در این مرور کوتاه، ضایعات شایع محیطی شبکیه و ضایعات مستعدکننده به جداشدگی شبکیه که نیاز به پروفیلاکسی لیزری دارند، بررسی خواهند شد.

## مقدمه

جداشدگی رگماتوزن شبکیه (RRD) از بیماری‌های بسیار وخیم بخش خلفی چشم است. RRD به علت ایجاد پارگی یا سوراخ در شبکیه و ورود مایع ناشی از تغییرات زجاجیه به زیر شبکیه از طریق این سوراخ ایجاد می‌شود. البته در ایجاد RRD، کشش زجاجیه بر شبکیه در ناحیه پارگی نیز نقش مهمی دارد. ورود مایع به زیر شبکیه با جداکردن شبکیه از اپی‌تلیوم پیگمانته (شکل شماره ۱) موجب اختلال در عملکرد فتورسپتورها شده و افت دید شدید در ناحیه‌ای از میدان بینایی که مربوط به شبکیه جدا شده است، ایجاد می‌کند. با توجه به پاتوفیزیولوژی ایجاد RRD که در بالا گفته شد، ممانعت از ایجاد پارگی یا سوراخ در شبکیه یا بستن پارگی‌های ایجاد شده قبل از این که منجر به جداشدگی شبکیه شوند، هدف اصلی در پیشگیری از ایجاد RRD است.

به طور کلی شیوع RRD یک مورد در ۱۰۰۰۰ الی ۲۰۰۰۰ نفر در سال در جمعیت عادی جامعه در چشم‌های بدون سابقه جراحی آب‌مروراید و سابقه تروما می‌باشد [۱ و ۲]. این میزان بروز در چشم‌های عمل شده و تروما دیده بیشتر است. به طوری که متوسط ۱ الی ۲٪ از چشم‌هایی که سابقه جراحی آب‌مروراید دارند، دچار RRD می‌شوند [۳]. وضعیت‌های زمینه‌ای دیگر از جمله نزدیک‌بینی و نزدیک‌بینی شدید (high myopia) [۴]، سابقه RRD در چشم دیگر [۵] و وجود دژنراسیون‌های محیطی شبکیه از جمله دژنراسیون لاتیس (Lattice) [۵ و ۶] از جمله دیگر عوامل مستعدکننده ایجاد RRD هستند. جدول شماره ۱ عوامل مستعدکننده ایجاد RRD را نشان می‌دهد.

امکان‌پذیر بودن پیشگیری از وقوع RRD خصوصاً در افرادی که ضایعات مستعدکننده ایجاد RRD را دارند همیشه مدنظر چشم‌پزشکان بوده است. پارگی شبکیه می‌تواند به صورت پارگی نعل‌اسبی (horseshoe tear)، سوراخ (hole)، سوراخ دهانه‌دار (operculated hole)، دیالیز (dialysis)، پارگی بسیار بزرگ شبکیه (giant retinal tear) باشد. خطر پیشرفت هر کدام از این پارگی‌های شبکیه به طرف ایجاد RRD متفاوت است. علاوه بر نوع پارگی، وجود عوامل مستعدکننده دیگر از جمله وجود سابقه RRD در چشم دیگر و یا در خانواده از فاکتورهای مهم در تصمیم‌گیری برای درمان است (جدول شماره ۱).

به طور کلی برای بستن پارگی شبکیه و ایجاد اتصال مجدد و محکم بین شبکیه و لایه‌های زیرین آن (اپی‌تلیوم پیگمانته و کوروئید) یعنی ایجاد chorioretinal adhesion، روش‌های متعددی توصیه و بررسی شده است. ایجاد حرارت موضعی توسط کوتر حرارتی از روش‌های اولیه‌ای بود که به علت اثرات تخریبی فراوان روی بافت‌های مجاور و عوارض آن، کنار گذاشته شد [۵]. استفاده از ایجاد سرمای شدید موضعی توسط نیتروژن مایع (کرایوتراپی) به راحتی و با عوارض جانبی کم، می‌تواند موجب chorioretinal adhesion شود [۷]. یکی دیگر از روش‌های پیشگیری از پیشرفت پارگی شبکیه به RRD انجام عمل جراحی Prophylactic sclera buckling برای خنثی کردن کشش زجاجیه می‌باشد. با در دسترس قرار گرفتن لیزرهای مختلف، ایجاد حرارت موضعی در شبکیه به عنوان روش ارجح ایجاد اتصال شبکیه و کوروئید شناخته شده است (شکل شماره ۲).

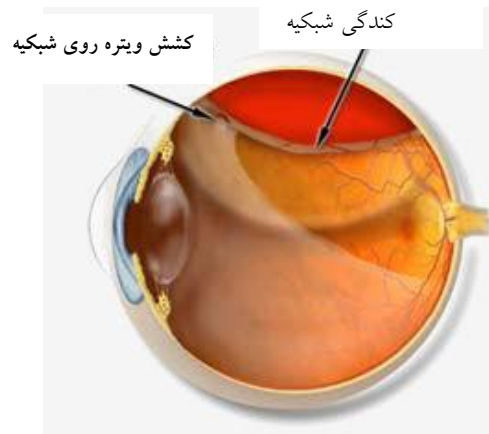
جدول ۱- ریسک فاکتورهای ایجاد RRD

ریسک فاکتورهای ایجاد RRD
ریسک فاکتورهای وراثتی/مادرزادی/تکاملی/دژنراتیو
جنس مذکر
ویترورئینوپاتی های ارثی
میوپی
دژنراسیون لاتیس
Cystic retinal tufts
رتینواسکیزیس دژنراتیو
پارگی های شبکیه
<b>سابقه جراحی چشمی قبلی</b>
جراحی کاتاراکت
کپسولوتومی لیزری با لیزر Nd:YAG
هر عمل جراحی که در ارتباط با ویتره باشد
<b>سابقه ترومای چشمی</b>
<b>بیماری های التهابی چشمی</b>
رتینیت سیتومگالوویروس
Acute retinal necrosis (ARN)
<b>سایر موارد</b>
سابقه RRD در چشم دیگر

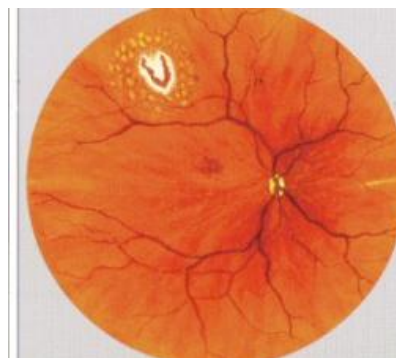
علایم، بیمار را نزد پزشک بکشاندن خطر زیادی از نظر پیشرفت به طرف RRD دارند. همان طور که گفته شد دو علامت بسیار مهمی که در نتیجه ایجاد PVD و پارگی های حاد شبکیه رخ می دهند عبارتند از: احساس وجود مگس پران (floater) یعنی دیدن نقاط یا خطوط سیاه یا خاکستری در جلوی چشم و دیدن جرقه های نورانی در میدان دید (flashing).

### : Symptomatic horseshoe tear

Colyear و همکاران در سال ۱۹۶۰ نشان دادند که عدم درمان پارگی های نعل اسبی (horseshoe tear-HST) علامت دار در ۵۵٪ از موارد با احتمال ایجاد RRD همراه است [۹]. همچنین Shea و همکاران در مقاله ای در سال ۱۹۷۶ احتمال ایجاد RRD در HST علامت دار درمان نشده را ۴۸٪ گزارش نمودند [۱۰]. در همین مقاله HST های علامت دار درمان شده (با انجام پروفیلاکسی لیزری یا کرایوتراپی) فقط ۴/۲٪ شانس پیشرفت به طرف RRD داشتند [۱۰]. همچنین در سری های مختلف دیگری از HST های علامت دار درمان شده، درصد پیشرفت به طرف RRD از ۱/۴ تا ۷/۱۸٪ گزارش شده است که به طور قابل ملاحظه ای کمتر از ۴۸٪ و ۵۵٪ گزارش شده توسط Colyear و Shea است [۱۱-۱۳]. با توجه به شواهد فوق همه توافق دارند که در صورت مشاهده HST در بیماری که علایم



شکل ۱- پارگی شبکیه ثانویه به جدا شدن ویتره خلفی و ایجاد کندگی شبکیه RRD



شکل ۲- احاطه کردن پارگی شبکیه با نقاط لیزر. اشعه لیزر توسط یک لنز به ناحیه محیطی شبکیه منتقل می شود.

با این حال، همه روش های ذکر شده از جمله استفاده از لیزر با عوارض احتمالی [۵] و هزینه قابل توجه همراه هستند و با توجه به اینکه خطر ایجاد در ضایعات مختلف یکسان نیست، منطقی ترین روش در نظر گرفتن درمان پروفیلاکسی فقط برای ضایعات با خطر بالاست. در مقاله حاضر به ضایعات محیطی شبکیه و شواهد موجود در میزان خطر پیشرفت آن ها به RRD اشاره کرده و به وضعیت ها و ضایعاتی که نیازمند پروفیلاکسی لیزری جهت جلوگیری از پیشرفت به طرف RRD هستند، خواهیم پرداخت.

### ضایعات شبکیه ای مستعد کننده به RRD:

علامت دار بودن (symptomatic) و بدون علامت بودن (asymptomatic) پارگی های شبکیه از مهم ترین عوامل تصمیم گیری برای درمان یا عدم درمان آن ها می باشد. جدا شدن ویتره خلفی (PVD) علت اصلی ایجاد پارگی های نعل اسبی و در نتیجه عامل اصلی ایجاد RRD است. اگر ایجاد PVD، علامت دار باشد یعنی با مگس پران یا دیدن جرقه های نورانی همراه باشد، به احتمال زیاد موجب ایجاد پارگی نعل اسبی شده است. تقریباً ۲۰٪ از افراد دارای PVD حاد علامت دار، در هنگام معاینه در شبکیه خود دارای پارگی شبکیه هستند [۸]. ضایعاتی که به طور حاد ایجاد شده و با ایجاد

**Asymptomatic lattice degeneration :**

lattice degeneration از دژتراسیون‌های شایع در نواحی محیطی شبکیه است که در ۱۰-۸٪ جمعیت عادی وجود دارد. موارد بسیار کمی از این ضایعات در اثر ایجاد HST در لبه خلفی یا لبه های کناری lattice به طرف RRD پیشرفت می‌کنند. گفته می‌شود در ۳۰٪ از موارد RRD، lattice degeneration وجود دارد [۵]. سوراخ‌های آتروفیک به‌طور شایع در وسط نواحی lattice دیده می‌شوند که ضایعه مستعدکننده‌ای برای ایجاد RRD نیستند. با توجه به مطالب فوق، وجود lattice degeneration بدون ضایعات مستعدکننده دیگر و بدون وجود HST در اطراف آن نیاز به درمان لیزری ندارد. با این حال در صورتی که ضایعات lattice همراه میوپی بالا، آفاکی یا پseudofakia، سابقه RRD در چشم مقابل یا در خانواده، بیماری‌های دژنراتیو زجاجیه (مثل سندروم Sticklers، PVD علامت‌دار یا در بیماری که برای اصلاح نزدیک‌بینی کاندید عمل LASIK است) مشاهده شود، پروفیلاکسی لیزری برای بیمار باید انجام گیرد.

**وجود ضایعات hole، Lattice degeneration و HST بدون علامت در چشم دوم فردی که چشم دیگر دچار RRD شده است:**

در مورد درمان لیزری احاطه‌کننده در دور ضایعات با مشخصات فوق، اتفاق نظر کلی وجود ندارد. در مطالعه گذشته‌نگر وسیعی که توسط Avitable انجام شد [۱۸]، ۷۶۰ چشم فاکیک که در چشم مقابل آن‌ها RRD ایجاد شده بود، معاینه شدند. ۳۰۵ چشم (۴۰٪) دارای ضایعات مستعدکننده ایجاد RRD که در بالا ذکر شد، بودند. تمام این ضایعات در ۳۰۵ چشم با لیزر، کرایو یا اسکالرال باکلینگ موضعی درمان شدند. در پایان دوره پیگیری به‌طور متوسط ۳۶ ماهه میزان ایجاد RRD در این چشم‌ها ۳٪ بود که بسیار کمتر از میزان گزارش شده برای ایجاد RRD در چشم دوم (درمان نشده) در مطالعات دیگر است (۱۳/۵٪) [۱۸]. مؤلفین مقاله در پایان توصیه کرده‌اند که در تمام موارد RRD چشم دوم معاینه شود و در صورت وجود ضایعات مستعدکننده درمان پروفیلاکسی لیزری صورت گیرد [۱۸].

در مطالعه مروری که اخیراً منتشر شده است، وجود شواهد علمی مبتنی بر شواهدی برای درمان پروفیلاکسی ۳۶۰ درجه در چشم دوم فردی که در یک چشم RRD ناشی از Giant Retinal tear داشته، بررسی شده است. مؤلفین در پایان مقاله اظهار کرده‌اند که اگرچه هیچ مطالعه کارآزمایی بالینی تصادفی شده‌ای در این مورد وجود ندارد ولی یافته‌های مطالعات case series متعدد نشان می‌دهند که انجام پروفیلاکسی ۳۶۰ درجه در چشم دوم فردی که در یک چشم RRD ناشی از Giant Retinal tear داشته است احتمال ابتلای آن چشم را به RRD کاهش می‌دهد [۱۹]. در مقاله

جرقه زدن (flashing)، دیدن مگس‌پران (floaters) و دیگر علائم مربوط به خونریزی و پتره را دارد ضروری است [۱۴ و ۱۵].

**Symptomatic dialysis :**

دیالیز به معنی ایجاد پارگی در محل اتصال شبکیه به پارس پلانا (اورا سراتا) از ضایعاتی است که با احتمال بسیار زیادی به طرف ایجاد RRD پیشرفت می‌کند [۵]. به همین دلیل درمان این ضایعات به صورت ایجاد اتصال کوریوریتینال در محل دیالیز توسط لیزر یا کرایو توصیه شده است. البته با توجه به بسیار قدامی بودن این ضایعات، انجام لیزر درمانی این ضایعات ممکن است مشکل باشد و درمان این ضایعات با کرایوتراپی به راحتی می‌تواند احتمال پیشرفت ضایعات به طرف RRD را کاهش دهد.

**Symptomatic operculated hole :**

باتوجه به این که احتمال ایجاد RRD در زمینه operculated hole کم است، درمان این ضایعات فقط در موارد پرخطر و وجود عوامل زمینه‌ای مستعدکننده دیگر مثل میوپی بالا، افراد pseudofakia یا آفاک و سابقه RRD در چشم دیگر توصیه شده است.

**Traumatic retinal Breaks :**

در زمینه تروما احتمال ایجاد RRD‌های وسیع و همراه ویتروترتینوپاتی پرولیفراتیو زیاد است. با توجه به همین موضوع غالباً ایجاد اتصال کوریوریتینال در اطراف پارگی‌های تروماتیک توسط لیزر، کرایو و یا حتی اسکالرال باکلینگ پروفیلاکتیک توصیه شده است [۱۶ و ۱۷].

**Asymptomatic horseshoe tear :**

در مواردی که یک HST در معاینه روتین و در بیمار بدون علامت کشف می‌شود، معمولاً می‌توان بیمار را بدون درمان پیگیری کرد و شانس پیشرفت این ضایعات بدون علامت به طرف RRD بسیار کم است. در مواردی که عوامل زمینه‌ای دیگر مستعدکننده پیشرفت به RRD وجود دارد می‌توان این ضایعات را درمان نمود.

**Asymptomatic operculated hole :**

operculated hole های بدون علامت با احتمال بسیار کمی به طرف RRD پیشرفت می‌کنند و فقط به انجام پیگیری‌های دوره‌ای و آگاه‌ساختن بیمار از علائم اولیه ایجاد RRD نیاز دارند.

**Asymptomatic atrophic round hole :**

باتوجه به این که شانس ایجاد RRD در این ضایعات کم است معمولاً به پروفیلاکسی لیزری نیازی وجود ندارد.

محیطی شده و به پارگی محیطی شبکیه بینجامد [۲۴]. در یک مقاله مروری اخیر که مقالات مربوط به عوارض LASIK در طول یک سال مرور شده است، فقط در ۲٪ از بیماران یک گزارش پارگی‌های محیطی شبکیه مشاهده و درمان شده است و هیچ‌یک از این بیماران هم دچار RRD نشده‌اند [۲۴]. انجام معاینه شبکیه قبل از انجام عمل‌های جراحی رفرکتیو و درمان پروفیلاکسی لیزری در صورت وجود ضایعات محیطی شبکیه به شدت توصیه شده است [۲۴].

Laidlaw و همکارانش جهت مقایسه انجام یا عدم انجام پروفیلاکسی لیزری ۳۶۰° قبل از تخلیه روغن سیلیکون در بیماران ویتروکتومی شده نتایج یک کارآزمایی بالینی را گزارش نمودند [۲۵]. در بیمارانی که تحت پروفیلاکسی لیزری ۳۶۰° قرار گرفته بودند شانس کندی مجدد شبکیه ۱۴٪ بود در حالی که بیماران پروفیلاکسی نشده شانس ۲۶٪ RRD مجدد داشتند. با توجه به این که پروفیلاکسی لیزری ۳۶۰° شانس RRD مجدد را تقریباً نصف می‌کند، مؤلفین انجام پروفیلاکسی لیزری را برای تمام بیمارانی که کاندید تخلیه روغن سیلیکون هستند، پیشنهاد نمودند.

#### تکنیک انجام پروفیلاکسی لیزری:

از لیزرهای با طول موج ۵۱۴ یا ۵۳۱ (سبز) یا ۶۷۰ (قرمز) و یا ۸۱۰ (مادون قرمز) برای ایجاد اتصال کوریوریتینال استفاده شده است. به نظر می‌رسد که به‌طور کلی هیچ‌یک از این لیزرها برای ایجاد اتصال کوریوریتینال ارجحیتی بر دیگری نداشته باشد و استحکام اتصال ایجاد شده در همه آن‌ها مساوی باشد. با این حال هر یک از این طول موج‌ها خصوصیات فیزیکی خاص خود را دارند که کاربرد هر یک را در شرایط بالینی خاصی ارجح می‌سازد. به‌عنوان مثال چون لیزر قرمز و مادون قرمز از کدورت‌های چشمی مانند آب مروارید و خونریزی و پتره بهتر عبور می‌کنند، در صورت وجود این شرایط، استفاده از لیزرهای قرمز و مادون قرمز ممکن است ضروری باشد. چون این لیزرها نفوذ بیشتری در بافت داشته و درد بیشتری ایجاد می‌کنند، در صورتی که استفاده از آن‌ها ضروری نباشد، بهتر است که از لیزرهای با طول موج سبز استفاده شود. معمولاً اندازه نقطه لیزر (spot) ۴۰۰-۵۰۰ میکرون، زمان تاباندن ۰/۲-۰/۱ ثانیه و قدرت لیزر تا حدی که باعث تغییر رنگ سفید تا خاکستری شبکیه شود انتخاب می‌شود. بسته به میزان کشش و پتره روی حاشیه پارگی ۳ تا ۶ ردیف spot های لیزر تقریباً متصل به هم در دور پارگی شبکیه ایجاد می‌شود. معمولاً باید حاشیه قدامی پارگی را تا اورا سراتا با spot های لیزر احاطه نمود [۱۵ و ۱۷].

برای انتقال لیزر به شبکیه می‌توان از لنزهای تماسی مختلف با نام‌های تجاری مختلف استفاده نمود. به‌طور معمول لنزهای مقعر-تخت آینه‌دار مثل لنز گلدمن برای پروفیلاکسی لیزری پارگی شبکیه توصیه شده است ولی لنزهای تمام محدب مورد استفاده برای لیزردرمانی تمام شبکیه (PRP) نیز به‌خوبی می‌تواند اشعه‌های لیزر را تا نواحی کاملاً محیطی شبکیه هدایت کند. در ضایعات بسیار محیطی شبکیه یا

گذشته‌نگر دیگر کاربرد لیزر برای ضایعات محیطی در فردی که چشم دگبر وی دچار جداشدگی شبکیه ناشی از ضایعات لاتیکس بود، بررسی شد. در بیمارانی که پروفیلاکسی لیزری انجام شده بود، دیسک جداشدگی شبکیه در طی ۷ سال از ۵/۱٪ به ۱/۱۸٪ رسید البته در گروه بیماران دارای ریسک زیاد مثل افراد مبتلا به نزدیک‌بینی شدید این کاهش ریسک قابل توجه نبود [۲۰]. به‌همین دلیل و به‌علت عدم وجود عوارض قابل توجه برای پروفیلاکسی ۳۶۰ درجه، مؤلفین انجام این درمان را در این بیماران توصیه کرده‌اند.

#### وجود یا عدم وجود جداشدگی خلفی زجاجیه (PVD) و نقش

#### آن در ایجاد پارگی‌های شبکیه و ایجاد RRD:

ایجاد PVD نتیجه تغییراتی است که به‌طور طبیعی و در اثر افزایش سن در زجاجیه افراد ایجاد می‌شود. در حین جداشدن لایه خلفی زجاجیه از شبکیه، اگر اتصالات موضعی محکم وجود داشته باشد ممکن است پارگی شبکیه اتفاق بیفتد. در کودکان و جوانان که زجاجیه حالت ژله‌ای دارد و مواردی که PVD اتفاق نیفتاده است حتی در صورت وجود پارگی و سوراخ شبکیه هم، ژله زجاجیه با ایجاد حالت تامپوناد روی سوراخ، مانع ورود مایع به زیر شبکیه و جدا شدن شبکیه می‌شود. به‌همین دلیل در مواردی که PVD رخ نداده است نواحی دژنراسیون و نازکی شبکیه (مثل lattice) و سوراخ‌ها و پارگی‌ها خطر کمتری برای پیشرفت به‌طرف RRD دارند [۱۷].

#### رتینیت‌های ویروسی:

در موارد نکروز حاد شبکیه (ARN) که در اثر ویروس‌های گروه هرپس ایجاد می‌شود و رتینیت سیتومگالوویروس، احتمال ایجاد پارگی شبکیه در حاشیه نواحی نکروز و RRD متعاقب آن بسیار زیاد است (۸۵٪). پارگی‌های ایجاد شده در زمینه ARN معمولاً متعدد و در نواحی خلفی‌تر شبکیه قرار دارند [۲۱ و ۲۲]. به‌علت احتمال زیاد ایجاد RRD پس از ARN، انجام پروفیلاکسی لیزری به روی شبکیه سالم اطراف ضایعات نکروتیک توصیه شده است [۲۱ و ۲۲]. Sternberg و همکارانش میزان بروز RRD در چشم‌های مبتلا به ARN بدون پروفیلاکسی لیزری را ۶۷٪ درصد و در چشم‌های پروفیلاکسی شده ۱۷٪ گزارش نمودند [۲۲]. در موارد رتینیت‌های شدیدتر و وسیع‌تر که کدورت زجاجیه نیز بیشتر است، امکان عبور نور لیزر و پروفیلاکسی لیزری وجود ندارد. اخیراً انجام عمل ویتروکتومی اولیه برای برداشتن کدورت‌های زجاجیه و انجام پروفیلاکسی لیزری به‌صورت اندولیزر در این موارد توصیه شده است [۲۳].

#### انجام پروفیلاکسی لیزری پیش از اعمال جراحی:

احتمال وجود میوبی بالا در چشم‌هایی که تحت عمل‌های جراحی رفرکتیو قرار می‌گیرند، بیشتر است. علاوه بر این در عمل LASIK گذاشتن و برداشتن suction ring با بالا بردن فشار داخل چشم و پایین آمدن ناگهانی فشار چشم می‌تواند موجب تغییراتی در زجاجیه

جدول ۲- اندیکاسیون‌های درمان پارگی‌ها و سوراخ‌های شبکیه در چشم‌های علامت دار (symptomatic)

نوع ضایعه	نیاز به درمان
Horseshoe tear	تقریباً همیشه
Dialysis	تقریباً همیشه
Operculated hole	گاهی
Atrophic hole	به ندرت
Lattice degeneration without horseshoe tear	به ندرت

جدول ۳- اندیکاسیون‌های درمان پارگی‌ها و سوراخ‌های شبکیه در چشم‌های بدون علامت (asymptomatic)

نوع ضایعه	چشم فاکیک	میوپی شدید	RRD در چشم دیگر	آفاکی/سودوفاکی
Horseshoe tear	تقریباً همیشه	تقریباً همیشه	تقریباً همیشه	تقریباً همیشه
Dialysis	گاهی	گاهی	گاهی	گاهی
Operculated hole	نه	به ندرت	به ندرت	به ندرت
Atrophic hole	به ندرت	به ندرت	به ندرت	به ندرت
Lattice degeneration without horseshoe tear	نه	نه	گاهی	به ندرت

در مواردی که مردمک به خوبی گشاد نمی‌شود، تاباندن لیزر به ناحیه مورد نیاز ممکن است امکان‌پذیر نباشد. در این موارد می‌توان از لنزهای دارای depressor یا از لیزر با افتالموسکوپ غیرمستقیم (LIO) و یا از کرایوتراپی استفاده نمود.

### نتیجه گیری

با توجه به هزینه و عوارض احتمالی درمان لیزری، انجام پروفیلاکسی لیزری برای تمام ضایعات مشکوک شبکیه توصیه نمی‌شود. توجه به نوع ضایعه شبکیه یا پارگی شبکیه و همچنین وضعیت‌های زمینه‌ای مستعدکننده برای ایجاد RRD در تصمیم‌گیری برای انجام پروفیلاکسی لیزری بسیار مهم است. اگرچه هیچ مطالعه کارآزمایی بالینی راندومیزه شده قوی برای مقایسه انجام یا عدم انجام لیزر درمانی پروفیلاکتیک در ضایعات شبکیه وجود ندارد، ولی شواهد متعدد و مطالعات مختلف انجام پروفیلاکسی لیزری را در موارد خاصی ضروری یا توصیه شده می‌دانند (جداول شماره ۲ و ۳). چشم‌پزشکان و متخصصین بیماری‌های شبکیه که می‌خواهند در مورد انجام یا عدم انجام پروفیلاکسی لیزری پارگی‌های شبکیه، سوراخ‌های شبکیه و دژنراسیون لاتیس تصمیم بگیرند باید نکات زیر را در نظر داشته باشند [۱۵]:

- در فردی که یک چشم وی دچار RRD شده است احتمال ابتلای چشم دوم به RRD ۴٪ تا ۸٪ است.

- ۷۰٪ RRDهای بعد از PVD حد از ناحیه‌ای از شبکیه که ظاهر طبیعی و بدون ضایعه مستعدکننده دارند شروع می‌شوند.
- ۸۹٪ RRD ها در چشم‌های دارای دو یا بیش از دو ریسک فاکتور (مثل RRD در چشم دیگر، آفاکی و دژنراسیون‌های پریفری) از ناحیه‌ای از شبکیه که ظاهر طبیعی و بدون ضایعه مستعدکننده دارند شروع می‌شوند.
- در چشم‌های دارای سه یا بیش از سه ریسک فاکتور، درمان‌های پروفیلاکتیک نمی‌توانند ریسک RRD را کاهش دهند.
- به‌نظر می‌رسد که تعدادی از RRDهای ایجاد شده در چشم‌هایی که تحت پروفیلاکسی لیزری قرار گرفته‌اند، RRD از پارگی‌های حاشیه اسکارهای لیزر آغاز می‌شوند و به‌همین دلیل نباید پروفیلاکسی لیزری را کاملاً بی‌خطر دانست.
- به‌دلیل آنکه احتمال پارگی‌های مجدد در چشم لیزر شده وجود دارد، معاینات برنامه‌ریزی شده بعدی اکیداً توصیه می‌شود.

1. Haimann MH, Burton TC, Brown CK. Epidemiology of retinal detachment. *Arch Ophthalmol* 1982; 100(2): 289-92.
2. Wilkes SR, Beard CM, Kurland LT, Robertson DM, O'Fallon WM. The incidence of retinal detachment in Rochester, Minnesota, 1970-1978; *Am J Ophthalmol* 1982; 94(5): 670-3.
3. Tielsch JM, Legro MW, Cassard SD, et al. Risk factors for retinal detachment after cataract surgery. A population-based case-control study. *Ophthalmology* 1996; 103(10): 1537-45.
4. Risk factors for idiopathic rhegmatogenous retinal detachment. The Eye Disease Case-Control Study Group. *Am J Epidemiol*; 13: 749-57.
5. Wilkinson CP, Rice TA. Michel's retinal detachment, 2nd edn. St Louis: Mosby 1997; 1081-133.
6. Lewis H. Peripheral retinal degenerations and the risk of retinal detachment. *Am J Ophthalmol* 2003; 136: 155-60.
7. Yanoff M. Prophylactic cryotherapy of retinal breaks. *Ann Ophthalmol*. 1977; 9(3): 283-6.
8. Coffee RE, Westfall AC, Davis GH, et al. Symptomatic posterior vitreous detachment and the incidence of delayed retinal breaks: case series and meta-analysis. *Am J Ophthalmol* 2007; 144(3): 409-13.
9. Colyear BH Jr, Pischel DK. Preventive treatment of retinal detachment by means of light coagulation. *Trans Pac Coast Otoophthalmol Soc* 1960; 41: 193-217.
10. Shea M, Davis MD, Kamel I. Retinal breaks without detachment, treated and untreated. *Mod Probl Ophthalmol* 1974; 12: 97-102.
11. Robertson DM, Norton EWD. Long-term follow-up of treated retinal breaks. *Am J Ophthalmol* 1973; 75: 395-404.
12. Verdaguer J, Vaisman M. Treatment of symptomatic retinal breaks. *Am J Ophthalmol* 1979; 87: 783-8.
13. Pollak A, Oliver M. Argon laser photocoagulation of symptomatic flap Sears and retinal breaks of fellow eyes. *Br J Ophthalmol* 1981; 65: 469-72.
14. American Academy of Ophthalmology. Management of posterior vitreous detachment, retinal breaks, and lattice degeneration. Preferred Practice Pattern. San Francisco, CA: American Academy of Ophthalmology, 1998.
15. Wilkinson CP. Evidence-based analysis of prophylactic treatment of asymptomatic retinal breaks and lattice degeneration. *Ophthalmology* 2000; 107: 12-5.
16. Williams DF, Mieler WF, Williams GA. Posterior segment manifestations of ocular trauma. *Retina*. 1990; 10(1): 35-44.
17. Wilkinson CP. Prevention of retinal detachment; in *Retina* ed.; Fourth edition; Mosby 2006; page: 2107-19.
18. Avitabile T, Bonfiglio V, Reibaldi M, et al. Prophylactic treatment of the fellow eye of patients with retinal detachment: a retrospective study. *Graefes Arch Clin Exp Ophthalmol* 2004; 242: 191-6.
19. Ang GS, Townend J, Lois N. Interventions for prevention of giant retinal tear in the fellow eye. *Cochrane Database Syst Rev* 2009; 15(2): 1-12.
20. Folk JC, Arrindell EL, Klugman MR. The fellow eye of patients with phakic lattice retinal detachment. *Ophthalmology* 1989; 96: 72-9.
21. Han DP, Lewis H, Williams GA, et al. Laser photocoagulation in the acute retinal necrosis syndrome. *Arch Ophthalmol* 1987; 105(8): 1051-4.
22. Sternberg P.J, Han DP, Yeo JH, et al. Photocoagulation to prevent retinal detachment in acute retinal necrosis. *Ophthalmology* 1988; 95(10): 1389-93.
23. Hillenkamp J, Nölle B, Bruns C, et al. Acute retinal necrosis: clinical features, early vitrectomy, and outcomes. *Ophthalmology* 2009; 116(10): 1971-5.
24. Arevalo JF. Posterior segment complications after laser-assisted in situ keratomileusis. *Curr Opin Ophthalmol* 2008; 19: 177-84.
25. Laidlaw DA, Karia N, Bunce C, et al. Is prophylactic 360-degree laser retinopexy protective? Risk factors for retinal redetachment after removal of silicone oil. *Ophthalmology* 2002; 109(1): 153-8.