

مقایسه اثر روش لیزر دایود و برش جراحی در فرنکتومی فرنوم لیبال بر میزان رضایت مندی بیماران: یک مطالعه کارآزمایی بالینی

چکیده

مقدمه و هدف: فرنوم یک طناب بافتی منعطف است که باعث محدودیت در حرکت گونه و لب می شود. اگر چسبندگی فرنوم به طرف لبه لته آزاد ادامه یابد مسائلی نظیر کشیده شدن عضله و ایجاد دیاستم را در پی دارد. در این زمان جراحی فرنکتومی تجویز می شود که به دو صورت جراحی کانونشنال و اخیراً لیزر صورت می گیرد. هدف از این مطالعه مقایسه اثر روش لیزر دایود و روش کانونشنال در فرنکتومی فرنوم لیبال بر عوارض و میزان رضایت مندی بیماران است.

روش بررسی: در این مطالعه کارآزمایی بالینی ۲۰ بیمار ۱۶ تا ۴۰ سال با فرنوم لیبال نوع نفوذ به پایلا، نتاجمند به جراحی فرنکتومی، پس از تایید فرم رضایت آگاهانه، تحت درمان قرار گرفتند. بیماران به طور تصادفی به دو گروه ۱۰ نفره تقسیم شدند. گروه A با روش کانونشنال و گروه B با روش لیزر دایود (BIOLASE آمریکا) درمان شدند. حین جراحی و پس از جراحی پارامترهای مختلفی مانند درد، خونریزی، رضایت مندی بیماران در فواصل یک، سه و هفت روز و یک ماه توسط ابزارهایی از جمله نمودار VAS و مشاهده و رتبه بندی های استاندارد ارزیابی شد و سطح معناداری $p < 0/05$ در نظر گرفته شد.

یافته ها: شدت خونریزی در دو گروه تفاوت معناداری داشت. در گروه کانونشنال شدت خونریزی بیش تر بود. میانگین شدت درد بیماران در حین جراحی در دو گروه تفاوت معنی داری نداشت ($p = 0/190$) اما شدت درد در دو گروه در روز سوم ($p = 0/002$) و روز هفتم ($p = 0/001$) در دو گروه تفاوت معنی دار داشت. به طوری که در گروه لیزر به طور معنی داری از گروه کانونشنال کمتر بود. به طور کلی میزان رضایت مندی بیماران به طور معناداری در روش لیزر بیش تر بود ($p < 0/001$).

نتیجه گیری: لیزر دایود از لحاظ درد و خونریزی و به طور کلی رضایت مندی بیمار روش بهتر و موثرتری در مقایسه با روش کانونشنال می باشد.

واژه های کلیدی: فرنکتومی، لیزر دایود، جراحی کانونشنال، رضایت مندی، درد، عوارض

هانیه راز^۱

مریم جلیلی صدرآباد^{۲*}

اکرم لیبب زاده^۳

لیلا مستخدمین حسینی^۴

راهب قربانی^۵

۱. دانشجوی دندانپزشکی، کمیته تحقیقات دانشجویی، دانشکده دندانپزشکی، دانشگاه علوم پزشکی سمنان، سمنان، ایران
۲. استادیار، بخش بیماری های دهان، فک و صورت، دانشکده دندانپزشکی، دانشگاه علوم پزشکی سمنان، سمنان، ایران
۳. استادیار، بخش پرئودنتولوژی، دانشکده دندانپزشکی، دانشگاه علوم پزشکی سمنان، سمنان، ایران
۴. دندانپزشک عمومی، سمنان، ایران
۵. استاد. مرکز تحقیقات عوامل اجتماعی موثر بر سلامت، دانشگاه علوم پزشکی سمنان، سمنان، ایران

نویسنده مسئول: مریم جلیلی صدرآباد

پست الکترونیکی:

dr.njalili@gmail.com

۰۹۱۲۲۷۹۵۲۵۷

شماره تماس:

مقدمه:

فرنوم به‌عنوان یک محدودکننده قابل انعطاف عمل می‌کند که باعث محدودیت در حرکت گونه و لب می‌شود. اگر چسبندگی فرنوم در خط لثه و مخاط آلوئول و لثه چسبیده باشد مشکلی ایجاد نمی‌نماید و هرچه به طرف لبه لثه و لثه آزاد ادامه یابد مسائل مربوط به فرنوم بلند را به دنبال خواهد داشت [۱-۳]. طبقه‌بندی‌های مختلفی برای فرنوم‌های لب تعریف شده که براساس چسبندگی عبارت است از: **فرنوم موکوزال**: فیبرهای فرنوم تا موکوزنیوال جانکشن امتداد یافته‌اند.

فرنوم ژنژیوال: فیبرها در لثه چسبیده قرار گرفتند.

فرنوم پاپیلاری: فیبرها به داخل پاپی اینتردنتال گسترش یافتند.

فرنوم نفوذ به پاپیلا: فیبرها از آلوئولار پروسس عبور می‌کنند و

به پاپی اینتردنتال گسترش می‌یابند [۴].

در بسیاری از موارد وجود فرنوم غیرطبیعی سبب ایجاد مشکلات محدودکننده مربوط به محدودیت حرکت لب، زیبایی، فاصله بین‌دندانی و ثبات دنجر می‌شود و کشش مستقیمی که روی لثه مارجینال دارد باعث تجمع بیوفیلم، التهاب و تشکیل پاکت می‌شود. درمان این مشکلات به روش کانونشنال و لیزر امکان‌پذیر است [۱-۳]. هدف فرنکتومی لبیال حذف کامل بافت بین‌دندانی اضافه شامل اتصال آن به استخوان زیرین و کاهش کشش بافت‌های لثه مارجینال جهت غلبه بر محدودیت‌های ایجادشده توسط آن می‌باشد. همچنین باعث پیشگیری از برگشت دیاستم و ساخته‌شدن مجدد آناتومی نرمال در ناحیه و بهبود زیبایی، در عین کمک به جلوگیری از مشکلات پرپودنتال و برگشت درمان‌های ارتودنسی می‌شود [۵, ۲, ۱]. تکنیک کانونشنال که با استفاده از تیغ و چاقوهای پرپودنتال انجام می‌شود، برای سال‌های زیادی مورد استفاده قرار گرفته است. در عین حال امروزه تکنولوژی مدرن مانند جراحی با لیزر به عنوان روش درمانی جایگزین ارائه می‌شود [۴].

لیزرهای Er-YAG، Nd:YAG، CO₂، آرگون، و دایود به‌طور معمول جهت فرنکتومی و دیگر جراحی‌های بافت نرم استفاده می‌شوند [۶-۷]. استفاده از لیزرهای دایود در جراحی بافت نرم در سال‌های اخیر محبوبیت زیادی کسب کرده است. عمق جذب طول موج دایود در آب، به‌خصوص در دایود با طول موج ۹۸۰-۸۱۰ نانومتر، چندین برابر بیش‌تر از لیزر Nd-YAG (۱۰۶۴ نانومتر)

می‌باشد که انجام جراحی‌های بافت نرم را تسهیل می‌نماید [۸-۹]. بیش از ۹۰ درصد بافت دهان از آب تشکیل شده است. بنابراین لیزر دایود جهت جراحی بافت نرم داخل دهان (مانند فرنکتومی) آسان و موثر است. مزیت‌های اصلی لیزر دایود شامل: اندازه کوچک آن، قابلیت حمل، زمان نصب کم و کم‌ترین قیمت بین لیزرهای جراحی در دسترس می‌باشد [۹-۱۰]. این لیزرها برای جراحی‌های زیبایی بافت نرم و مشکلات موکوزنیوال به دلیل کارایی قابل توجه در برش بافت‌های پرعروق محبوبیت خاصی را کسب کرده‌اند [۸, ۱۱, ۱۲].

از آنجا که مطالعه و بررسی‌های کمی در زمینه مقایسه رضایت‌مندی بیماران در دوروش جراحی کانونشنال و جراحی با لیزر دایود انجام شده، هدف از این مطالعه بررسی میزان رضایت‌مندی بیماران در دوروش جراحی با لیزر دایود و روش کانونشنال و مقایسه آن‌ها با یکدیگر می‌باشد تا در صورت مشاهده رضایت‌مندی بیش‌تر بیماران در استفاده از لیزر دایود این روش را به عنوان جایگزینی برای روش کانونشنال به دندان‌پزشکان توصیه کرد.

روش بررسی

این مطالعه کارآزمایی بالینی پس از اخذ کداخلاق IR.SEMUMS.REC.1398.189 کمیته اخلاق در پژوهش معاونت پژوهشی دانشگاه علوم پزشکی سمنان و همچنین کد ثبت در مرکز کارآزمایی بالینی ایران به شماره IRCT20190210042679N1 انجام گرفت.

قبل از شروع پروسه هر بیمار، به‌طور کامل و با جزئیات در مورد مطالعه و پروتکل تعریف‌شده آگاهی داده شد و رضایت آگاهانه کسب گردید. بیماران ۱۶ تا ۴۰ سال وارد مطالعه شدند (عدم انتخاب بازه سنی بیماران زیر ۱۶ سال به دلیل عدم تکامل بلوغ و سنین بالای ۴۰ سال به دلیل کهنسالی و احتمال تاخیر در ترمیم زخم بود). معیارهای ورود شامل پذیرش بیماران با سنین بین ۱۶ تا ۴۰ سال، بیماران با فرنوم لبیال نوع نفوذ به پاپیلا و همچنین پس از کسب رضایت آگاهانه می‌باشد. معیارهای خروج شامل بیماری‌های سیستمیک، دیابت، ضعف ایمنی، نقص ترمیم، استفاده از اسپرین، مصرف‌کنندگان سیگار، اسکلوودرمی و اعتیاد بود. ۲۰ بیمار نیازمند به جراحی فرنکتومی لبیال از بین مراجعین به بخش بیماری‌های دهان، فک و صورت دانشکده دندان‌پزشکی سمنان براساس معیارهای ورود و خروج برای درمان انتخاب‌شده و با استفاده از

و در صورت حذف ساکشن چند ثانیه بعد، خونریزی شروع شود.
 (۴) خونریزی متوسط به طوری که دائم از ساکشن استفاده شود
 و در صورت حذف ساکشن بلافاصله خونریزی شروع شود.
 (۵) خونریزی شدید به طوری که دائم از ساکشن استفاده شود و
 شدت خونریزی اجازه حذف ساکشن را ندهد [۱۳].

از بیماران خواسته شد تا به طور جداگانه میزان درد و ناراحتی
 مربوط به خوردن و جویدن (میزان رضایت مندی) را در یک مقیاس
 آنالوگ بصری ۱۰ سانتیمتری (VAS)، بلافاصله بعد از عمل
 جراحی، روز سوم و روز هفتم را به طور جداگانه ارزیابی کنند.
 نقطه پایانی سمت چپ به عنوان "بدون درد" و نقطه پایانی سمت
 راست به عنوان "بدترین درد قابل تصور" نام گذاری شده است [۱۴].
 اطلاعات دموگرافیک، رضایت مندی بیماران وارد فرم داده‌ها گردید.
 با استفاده از آزمون‌های دقیق فیشر، شاپیرو ویلک، تی استیودنت
 و من‌ویتنی و با استفاده از نرم‌افزار SPSS 24.0 در سطح
 معنی‌داری ۰/۰۵ تحلیل داده‌ها انجام شد.



شکل ۲-۳) دستگاه لیزر دایود



شکل ۳-۳) تیپ‌های دستگاه لیزر دایود

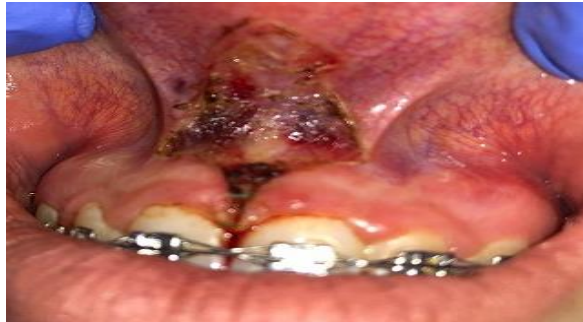قانون تصادفی‌سازی ساده به دو گروه تقسیم شدند. این روش
 این‌گونه انجام گرفت که اسامی کل نمونه‌ها داخل ظرف قرعه‌کشی
 قرار گرفتند؛ سپس بدون جایگزینی نمونه‌ها خارج شدند و توالی
 خروج ثبت گردید، ۱۰ نمونه ابتدایی در گروه اول (لیزر دایود) و ۱۰
 نمونه باقی‌مانده در گروه دوم (کانونشنال) قرار گرفتند. گروه اول
 توسط مجری طرح به کمک لیزر دایود (مسترشپ لیزر EPICE10
 از شرکت BIOLASE آمریکا) با طول موج ۹۴۰ نانومتر، توان ۳
 وات و سایز نوک‌فایبر ۴۰۰ میکرومتر و با نحوه انتشار موج مداوم و
 زمان تابش کمتر از ۵ دقیقه مورد عمل جراحی قرار گرفتند. بدین
 صورت که ابتدا ناحیه را به روش اینفیلتراسیون به وسیله لیدوکائین ۲
 درصد و ۱:۱۰۰۰۰۰ اپی‌نفرین به خوبی بی‌حس کردیم؛ سپس لب
 بالا را به وسیله دو انگشت شست و اشاره دست غیرکارگر به سمت
 بالا می‌کشیم تا فرنوم حالت کشیده داشته‌باشد، نوک لیزر فایبر را
 روی آن قرار دادیم و به صورت حرکت قلم‌مویی، از قاعده تا راس آن
 حرکت دادیم که این حرکت باعث بریده‌شدن فرنوم شد، هرگونه
 بافت باقی‌مانده روی پریوستوم با حرکت آرام نوک لیزر برداشته شد
 و بافت باقی‌مانده بریده‌شده با استفاده از گاز آغشته به سالین تمیز
 گردید. گروه دوم توسط مجری طرح به روش جراحی معمولی
 (کانونشنال) مورد عمل جراحی قرار گرفتند؛ بدین صورت که ابتدا
 ناحیه را به روش اینفیلتراسیون به وسیله لیدوکائین ۰/۲ درصد و
 ۱:۱۰۰۰۰۰ اپی‌نفرین به خوبی بی‌حس کردیم؛ سپس به کمک یک
 هموستات فرنوم را نگه‌داشته و به وسیله تیغ شماره ۱۵ کروئال و
 اپیکال هموستات را به همراه چسبندگی آلونولار آن به روش
 فرنکتومی ساده به صورت بیضی‌شکل تا روی پریوست برش زدیم و
 فرنوم فیروزه را از پریوست و بافت نرم زیرین جدا کردیم؛ لبه‌های
 زخم را آندرماین کرده و کنار یکدیگر قرار داده، سپس محل برش را
 با نخ بخیه ۳/۰ سیلک با روش ممتد از زیر خار قدامی بینی به
 سمت پایین بخیه کردیم. هر دو گروه دستورالعمل‌های بعد از عمل را
 دریافت کردند، همچنین برای تسکین درد، قرص ایبوپروفن تجویز
 شد که در صورت نیاز مورد استفاده قرار گیرد. شدت خونریزی توسط
 یک اپراتور هنگام جراحی و ۷ روز پس از جراحی بارتبه ۰ تا ۵ برای هر
 ۲۰ نفر ثبت شد که طبق تعریف WHO:

(۰) بدون خونریزی

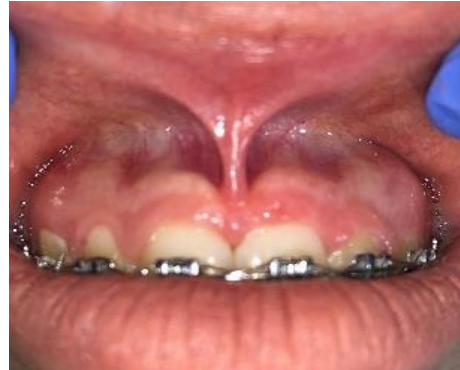(۱) خونریزی بسیار خفیف بدون نیاز به ساکشن

(۲) خونریزی خفیف به طوری که گهگاهی از ساکشن استفاده شود.

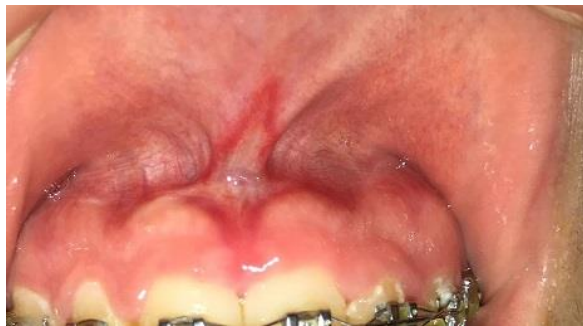(۳) خونریزی خفیف به طوری که دائم از ساکشن استفاده شود.



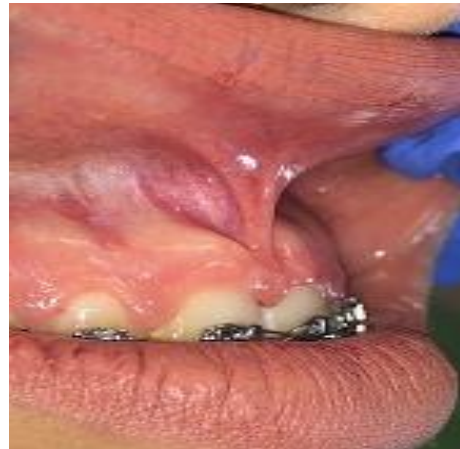(شکل ۷-۳) بیمار گروه اول بلافاصله پس از جراحی با لیزر



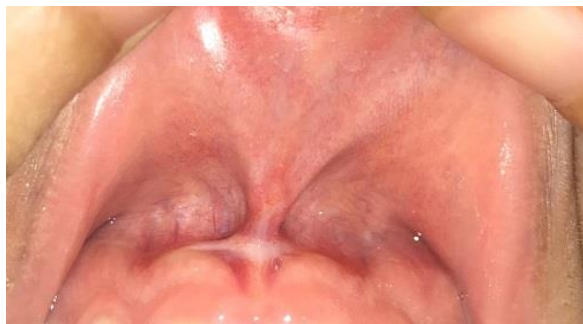(شکل ۴-۳) بیمار گروه اول قبل از جراحی با لیزر از نمای روبرو



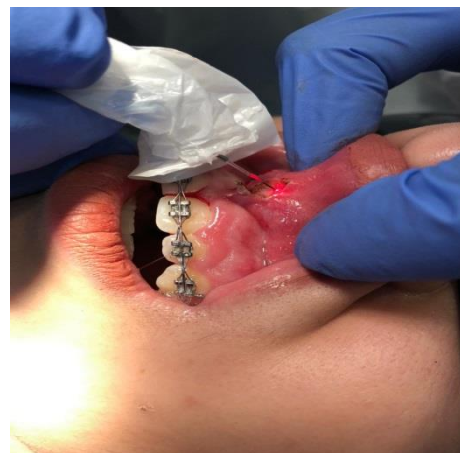
(شکل ۱۲-۳) بیمار گروه اول یک هفته پس از جراحی با لیزر



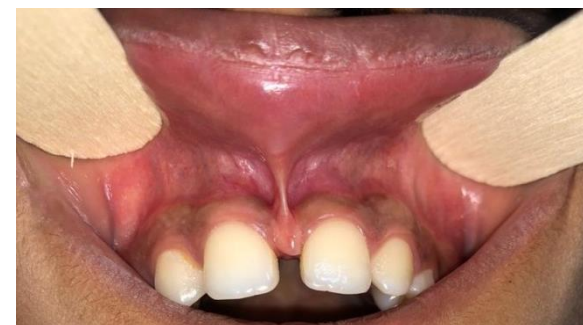(شکل ۵-۳) بیمار گروه اول قبل از جراحی با لیزر از نمای طرفی



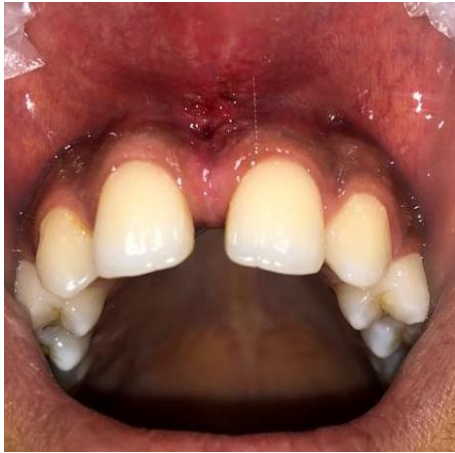(شکل ۱۳-۳) بیمار گروه اول یکماه پس از جراحی با لیزر



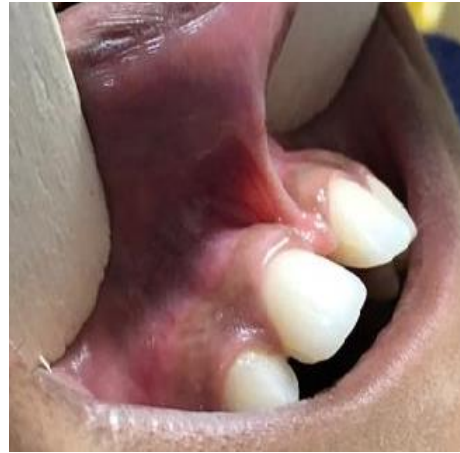(شکل ۶-۳) بیمارگروه اول حین جراحی با لیزر



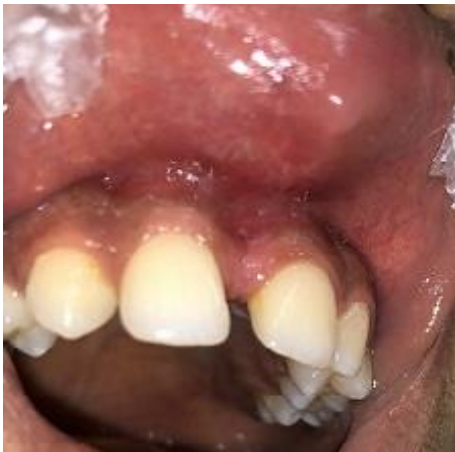(شکل ۸-۳) بیمار گروه دوم قبل از جراحی کانونشنال از نمای روبرو



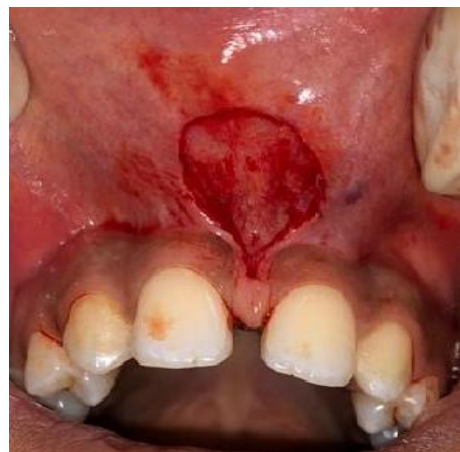(شکل ۱۴-۳) بیمار گروه دوم یک هفته پس از درمان در روش کانونشنال



(شکل ۹-۳) بیمار گروه دوم قبل از جراحی کانونشنال از نمای طرفی



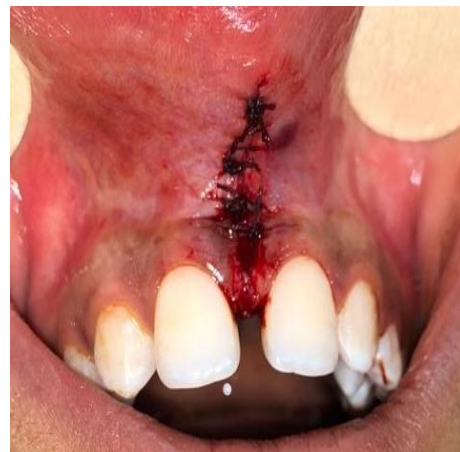(شکل ۱۵-۳) بیمار گروه دوم یکماه پس از درمان در روش کانونشنال



(شکل ۱۰-۳) بیمار گروه دوم حین جراحی کانونشنال

یافته‌ها

در این مطالعه ۲۳ بیمار مورد مطالعه قرار گرفتند. که ۳ بیمار به علت حضور پیدا نکردن در جلسات پیگیری از مطالعه حذف شدند و در نهایت ۲۰ بیمار وارد مطالعه شدند. میانگین \pm انحراف معیار سن گروه لیزر $28/4 \pm 6/4$ سال و گروه کانونشنال $25/3 \pm 6/0$ سال بوده است. توزیع سنی دو گروه تفاوت معنی دار نداشت ($p=0/247$). کم‌ترین و بالاترین سن در بیماران گروه لیزر به ترتیب ۱۸ و ۳۶ سال و گروه کانونشنال به ترتیب ۱۷ و ۳۲ سال بوده است. از نظر جنسیت ۷۰ درصد گروه لیزر و ۶۰ درصد گروه کانونشنال زن بودند. توزیع جنسی دو گروه تفاوت معنی دار نداشت ($p=1/00$) (جدول ۱). تحصیلات ۴۰ درصد بیماران گروه لیزر و ۵۰ درصد گروه کانونشنال دانشگاهی بود. توزیع سطح تحصیلات دو گروه تفاوت معنی داری نداشت ($p=0/631$).



(شکل ۱۱-۳) بیمار گروه دوم پس از جراحی کانونشنال

شدت درد

میانگین شدت درد بیماران در حین جراحی در دو گروه تفاوت معنی‌داری نداشت ($p=0/190$) اما شدت درد در دو گروه در روز سوم ($p=0/002$) و روز هفتم ($p=0/001$) در دو گروه تفاوت معنی‌داری داشت (جدول ۳). شدت درد در گروه لیزر به‌طور معنی‌داری از گروه کانونشنال کمتر بود.

جدول ۳) میانگین و انحراف معیار شدت درد در بیماران حین جراحی و روز سوم و هفتم پس از جراحی به تفکیک نوع جراحی

p-value	روش جراحی				زمان اندازه‌گیری خونریزی
	کانونشنال		لیزر		
	انحراف معیار	میانگین	انحراف معیار	میانگین	
0/190	1/16	2/30	0/70	1/60	حین جراحی
0/002	1/49	3/70	0/85	1/50	روز سوم
0/001	1/13	1/80	0/48	0/30	روز هفتم

* آزمون من ویتنی

میزان رضایت‌مندی

میانگین \pm انحراف معیار نمره رضایت‌مندی بیماران در جراحی در لیزر ۳/۴ \pm ۱۱/۸ و در گروه کانونشنال ۵/۴ \pm ۲۳/۹ بود که تفاوت در دو گروه معنی‌دار بود ($p < 0/001$) (جدول ۴). به طوری که رضایت بیماران در روش لیزر به‌طور معنی‌داری بیش‌تر از روش کانونشنال بود.

جدول ۴) میانگین و انحراف معیار نمرات میزان رضایت‌مندی بیماران به تفکیک نوع جراحی

p-value	روش جراحی			
	کانونشنال		لیزر	
	انحراف معیار	میانگین	انحراف معیار	میانگین
<0/001	5/3	23/9	3/4	11/8

* آزمون تی استیودنت

بحث

فرنوم لیبال بافتی مخاطی است که در سمت لیبال ریج‌آلوئل قرار می‌گیرد. اگر این اتصال قوی‌تر از نرمال باشد، موجب ایجاد مشکلاتی از قبیل مشکلات ارتودنسی (دیاستم)، پرپودوتولوژی (تحلیل لثه) و پروتزی (گیر و ثابت کم دنجری) می‌گردد. درمان استاندارد حذف فرنوم، جراحی با تیغ بیستوری (تکنیک Z عمودی، پلاستی و هموستات) می‌باشد. تکنولوژی نوین روش جدیدی را به

جدول ۱- توزیع جنسی بیماران دو گروه مورد بررسی

p-value	روش جراحی				مشخصه
	کانونشنال		لیزر		
	درصد	تعداد	درصد	تعداد	
* 1/00	60/0	6	70/0	7	جنس زن
	40/0	4	30/0	3	مرد
** 0/247	70/0	7	50/0	5	سن (سال) < 30
	30/0	3	50/0	5	>= 30
** 0/631	10/0	10	20/0	2	سطح سواد راهنمایی
	40/0	40	40/0	4	متوسطه
	50/0	50	40/0	4	دانشگاهی

* آزمون فیشر ** آزمون من ویتنی

شدت خونریزی

شدت خونریزی حین جراحی ($p < 0/001$) و نیز ۷ روز پس از جراحی (۰/۰۲۹) ($p =$) در گروه کانونشنال بیش‌تر بوده است (جدول ۲).

جدول ۲) توزیع شدت خونریزی حین و ۷ روز پس از جراحی لیزر و کانونشنال

p-value	روش جراحی				شدت خونریزی	زمان اندازه‌گیری خونریزی
	کانونشنال		لیزر			
	درصد	تعداد	درصد	تعداد		
<0/001	0	0	60	6	بدون خونریزی	حین جراحی
	0	0	40	4	خونریزی بسیار خفیف بدون نیاز به ساکشن	
	20	2	0	0	خونریزی خفیف به طوری که گهگاهی از ساکشن استفاده شود.	
	50	5	0	0	خونریزی خفیف به طوری که دائم از ساکشن استفاده شود و در صورت حذف ساکشن چند ثانیه بعد خونریزی شروع شود.	
	30	3	0	0	خونریزی متوسط به طوری که دائم از ساکشن استفاده شود و در صورت حذف ساکشن بلافاصله خونریزی شروع شود.	
0/029	60	6	100	10	بدون خونریزی	7 روز پس از جراحی
	40	4	0	0	خونریزی بسیار خفیف بدون نیاز به ساکشن	

فرنکتومی پرداختند. نتایج این بررسی سیستماتیک به صورت معناداری متغیرهای زیر را در گروه لیزر کمتر از گروه کانونشنال نشان داده است که این متغیرها شامل: درد و ناراحتی در هنگام گفتار و جویدن بودند [۱۸].

نتایج این مطالعه همچنان مشابه مطالعه Akpinar و همکارانش بود که میزان ناراحتی بعد از جراحی فرنکتومی را در دو روش لیزر Nd:YAG و روش کانونشنال بین دو گروه زنان و مردان بررسی کردند. نتایج حاصل از این مطالعه نشان داد لیزر Nd:YAG میزان راحتی در جویدن و تکلم بیش تر و میزان درد کمتری را در مقایسه با روش معمول خصوصاً در زنان نشان داد [۱۹]. نتایج حاصل از این مطالعه همچنین هم سو با مطالعه Haytac M و همکارانش نیز بود که چهل بیمار را به وسیله لیزر Co2 و روش کانونشنال مورد جراحی فرنکتومی قرار دادند و پارامترهای درد و ناراحتی هنگام جویدن و صحبت کردن را مورد بررسی قرار دادند، نتایج نشان داد بیمارانی که تحت درمان لیزر CO2 قرار گرفتند، درد و ناراحتی کمتری (گفتاری و جویدن) (هر کدام $P < 0.0001$) در مقایسه با روش کانونشنال داشتند [۲۰].

در توضیح نتیجه درد کمتر به دنبال جراحی با لیزرمی توان به نظریه Meenawat و همکارانش با موضوع ارزیابی بافت شناسی و بالینی بهبود لثه به دنبال جراحی لثه با استفاده از روشهای مختلف درمانی پرداخت، که کاهش درک درد پس از استفاده از لیزر ممکن است به دلیل انعقاد پروتئینی باشد که در سطح زخم تشکیل شده است، بنابراین به عنوان یک پانسمان بیولوژیکی عمل می کند و انتهای اعصاب حسی را مهر و موم می کند [۲۱].

شدت خونریزی

در مورد شدت خونریزی Elif Öncü و همکارانش نتیجه ای مشابه مطالعه حاضر بدست آوردند، آنها به بررسی رضایت مندی بیماران در جینجیوکتومی با دو روش کانونشنال و لیزر دایود پرداختند. آنها مشاهده کردند که شدت خونریزی به طور معناداری در روش کانونشنال بیش تر از جراحی با لیزر بود [۲۲].

عنوان جراحی با لیزر، پیشنهاد کرده است. جراحی فرنکتومی به دو روش کانونشنال و لیزر انجام می شود.

در مطالعه حاضر، از لیزر دایود با طول موج ۹۴۰ نانومتر، توان ۳ وات و به روش انتشار مداوم که در آن به میزان مشخصی ترکیب گالیم، آرسنید و سایر عناصر مانند آلومینیوم و ایندیوم به کار برده شده، استفاده شد. این نوع لیزر با توجه به طول موج مناسب در صورتی که نوک فیبرنوری در تماس با بافت نرم قرار گیرد، گزینه مناسبی جهت انجام جراحی های بافت نرم خواهد بود؛ چرا که طول موج های لیزر دایود در بافت های حاوی رنگدانه به راحتی جذب شده و هموستاز (بند آمدن خونریزی) مناسبی را در منطقه جراحی خواهیم داشت. توانایی بافت دندان در جذب اشعه لیزرهای دایود بسیار اندک است، لذا به راحتی می توان جراحی های بافت نرم را حتی در مجاورت مینا، عاج و سمان با ضریب ایمنی بالا انجام داد [۱۶-۱۵].

هدف از این مطالعه مقایسه رضایت مندی بیماران در دو روش کانونشنال و لیزر دایود بوده که در آن پارامترهایی چون شدت خونریزی، میزان درد، مدت زمان جراحی، و میزان بهبود زخم پس از یک ماه با هم مقایسه شدند. در ذیل به تفسیر آنها پرداخته و با مطالعات مشابه مقایسه می کنیم:

درد و ناراحتی هنگام جویدن و صحبت کردن (رضایت مندی بیمار) نتایج مطالعه حاضر در رابطه با درد و ناراحتی هنگام جویدن و صحبت کردن مشابه مطالعه Butchibabu K, RM Patel, Rocha Protásio, Akpinar, MHaytac می باشد که در زیر مطالعات را مورد بررسی قرار می دهیم.

RM Patel و همکارانش به مقایسه فرنکتومی لبیال با دو روش لیزر دایود و کانونشنال پرداختند که نتیجه این مطالعه نشان می دهد میزان درد در روز سوم و هفتم پس از جراحی به طور معناداری در گروه جراحی با لیزر دایود کمتر از گروه جراحی با کانونشنال بود (۱۷).

Butchibabu K و همکاران با موضوع مقایسه نتیجه جراحی فرنکتومی لبیال بیمار با دو روش Scalpel و لیزر دایود به این نتیجه رسیدند که میزان درد و ناراحتی به طور معناداری در روش Scalpel بیش تر از روش جراحی با لیزر دایود بود [۱۵].

Rocha Protásio و همکارانش نیز نتیجه ای هم سو با مطالعه ما داشتند. آنها به مقایسه بین روش کانونشنال و لیزر در جراحی

نتیجه‌گیری

این مطالعه بالینی نشان می‌دهد که لیزر دایوود از لحاظ درد و خونریزی و به طور کلی رضایت‌مندی بیمار روش بهتر و مؤثرتری در مقایسه با روش کانون‌نشال ارائه می‌دهد. لیزر دایوود براساس یافته‌های فعلی و عوامل فوق‌الذکر و علی‌رغم برخی از معایب خاص، همچنان یک گزینه قابل اعتماد است؛ زیرا روشی کارآمد، مطمئن و رضایت‌بخش برای جراحی‌های بافت نرم مانند عمل جراحی فرنکتومی است. لیزر دایوود همچنین دارای معایب اندکی مانند آسیب حرارتی جانبی، بهبود تاخیری زخم، مهارت عملگر و هزینه بالاتر است.

پیشنهادات

در مطالعات آینده پیشنهاد می‌شود معیار تورم و ناراحتی در صحبت کردن نیز جهت سنجش میزان رضایت‌مندی بیمار در نظر گرفته شود.

سپاسگزاری

این مقاله حاصل پایان‌نامه مقطع دکترای دندان‌پزشکی خانم دکتر هانیه راز می‌باشد. از معاونت پژوهشی دانشکده دندان‌پزشکی دانشگاه علوم پزشکی سمنان در تصویب طرح تشکر و قدردانی می‌شود.

References:

1. Haytac MC. Evaluation of Patient Perceptions After Frenectomy Operations: A Comparison of Carbon Dioxide Laser and Scalpel Techniques. *Journal of Periodontology*. 2006;77(11):5.
 2. Kara C. Evaluation of Patient Perceptions of Frenectomy: A Comparison of Nd:YAG Laser and Conventional Techniques. 2008;26(2):147-52.
 3. Júnior RM, Gueiros LA, Silva IH, de Albuquerque Carvalho A, Leão JCJLiMS. Labial frenectomy with Nd:YAG laser and conventional surgery: a comparative study. 2015;30(2):851-6.
 4. Patel R, Varma S, Suragimath G, Abbayya K, Zope S, Kale V. Comparison of labial frenectomy procedure with conventional surgical technique and diode laser. 2015;9(2):94-9.
 5. Chaubey K, Arora V, Thakur R, Narula I. Peri-esthetic surgery: Using LPF with frenectomy for prevention of scar. 2011;15(3):265-9.
 6. Aras MH, Göregen M, Güngörmüş M, Akgül HM. Comparison of Diode Laser and Er:YAG Lasers in the Treatment of Ankyloglossia. 2010;28(2):173-7.
 7. Akbulut N, Kursun E, Tumer M, Kamburoglu K, Gulsen U. Is the 810-nm diode laser the best choice in oral soft tissue therapy? 2013;7(2):207-11.
 8. Bains VK, Gupta S, Bains RJJOHCD. Lasers in periodontics: An overview. 2010;4:29-34.
 9. Azma E, Safavi N. Diode laser application in soft tissue oral surgery. *Journal of lasers in medical sciences*. 2013;4(4):206-11.
 10. H G. Soft tissue diode laser. *oral health*. 2010;100.2:1.
 11. Stabholz A, Zeltser R, Sela M, Peretz B, Moshonov J, Ziskind D, et al. The use of lasers in dentistry: principles of operation and clinical applications. *Compend Contin Educ Dent*. 2003;24(12):935-48; quiz 49.
 12. Stübinger S, Saldamli B, Juergens P, Ghazal G, Zeilhofer H-F. Soft tissue surgery with the diode laser – Theoretical and clinical aspects 2006. 812-20 p.
 13. Ize-Iyamu IN, Saheeb BD, Edetanlen BE . Comparing the 810nm diode laser with conventional surgery in orthodontic soft tissue procedures. *Ghana medical journal*. 2013;47(3):107-11.
 14. Suragimath G, Lohana MH, Varma S. A Split Mouth Randomized Clinical Comparative Study to Evaluate the Efficacy of Gingival Depigmentation Procedure Using Conventional Scalpel Technique or Diode Laser. 2016. 2016;7(4):6 %J *Journal of Lasers in Medical Sciences*.
 15. Butchibabu K, Koppolu P, Mishra A, Pandey R, Swapna L, Uppada U. Evaluation of patient perceptions after labial frenectomy procedure: A comparison of diode laser and scalpel techniques. *European Journal of General Dentistry*. 2014;3(2):129-33.
 16. Protásio ACR, Galvão EL, Falci SGM. Laser Techniques or Scalpel Incision for Labial Frenectomy: A Meta-analysis. *Journal of Maxillofacial and Oral Surgery*. 2019;18(4):490-9.
 17. Patel R, Varma S, Suragimath G, Abbayya K, Zope S, Kale V. Comparison of labial frenectomy procedure with conventional surgical technique and diode laser. *J Dent Lasers*. 2015;9(2):94-9.
 18. Protásio ACR, Galvão EL, Falci SGM. Laser Techniques or Scalpel Incision for Labial Frenectomy: A Meta-analysis. *J Oral Maxillofac Surg*. 2019;18(4):490-9.
 19. Öncü E, Alan R, Erbeyoğlu AA. Comparison of gingivectomy procedures for patient satisfaction: Conventional and diode laser surgery. *Selcuk Dental Journal*. 2017;2017:6-9.
- Comparison of Complications and Patients' Satisfaction in labial Frenectomy by using Diode laser versus Surgical technique- Blind Clinical Trial