

## مروری بر کاربرد لیزر در درمان اسکار ناشی از آکنه

### خلاصه

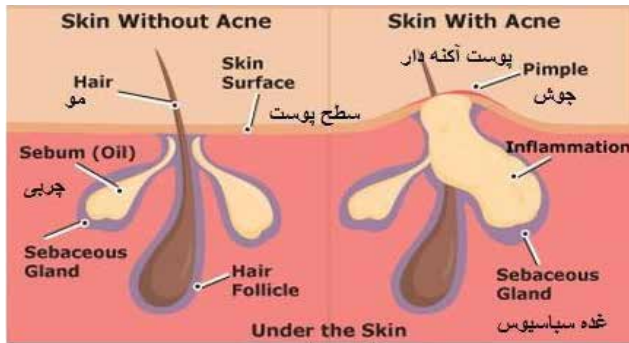اسکار آکنه یکی از شایع‌ترین موارد ناراحتی‌های پوستی است که اثر منفی بر روی کیفیت زندگی افراد درگیر دارد و اغلب با افزایش سن این مشکل بدتر می‌شود. گزینه‌های متعددی برای درمان اسکار آکنه از جمله دارودرمانی رتینوئیدی، میکرودرم ابریشنرین، فیلرهای پوستی و تکنیک‌های جراحی در دسترس است. هدف از این مقاله مروری ارزیابی مدالیته‌های لیزری که در مطالعات بالینی متعدد برای اسکار آتروفی آکنه استفاده شده‌اند، می‌باشد. برای این مطالعه مروری جستجو در پایگاه اطلاعات داده مدلاین با استفاده از کلیدواژه آکنه، اسکار آتروفی و لیزردرمانی صورت گرفت. انواع مختلفی از لیزر برای درمان اسکار آتروفی آکنه مورد ارزیابی قرار گرفتند. این لیزرها از نظر عوارض جانبی و نتایج بالینی برحسب شرایط پوست بیمار و نوع آکنه آن فرد با هم تفاوت داشتند. ارزیابی متون مربوط به کاربرد لیزر در درمان اسکار آکنه نشان داد که نتایج بالینی به فاکتورهای متعددی از جمله نوع اسکار آکنه، نوع پوست بیمار و مدالیته درمانی بستگی دارد.

**واژه‌های کلیدی:** آکنه، التهاب، لیزر، اسکار آتروفی

### افشان شیرکوند<sup>۱</sup> زهرا کروریان<sup>۲</sup>

۱. گروه پژوهشی لیزر پزشکی، مرکز تحقیقات لیزر در پزشکی، پژوهشکده پارا، جهاد دانشگاهی واحد علوم پزشکی تهران، تهران، ایران.
۲. پزشک عمومی، کلینیک حکیم، تهران، ایران.

نویسنده مسئول: افشان شیرکوند، تلفن: ۰۲۱۶۶۴۴۸۶۲  
پست الکترونیک: a\_shirkavand@sbu.ac.ir



شکل ۱: آکنه در پوست

هر چه جوش صورت فرد شدیدتر باشد احتمال ایجاد جوشگاه بیشتر است. جوش‌هایی که به صورت برجسته و کیستی هستند تقریباً در ۱۰۰ درصد موارد اسکار به جا می‌گذارند. بعضی افراد از نظر خانوادگی مستعد اسکار هستند بدین معنی که در سایر افراد خانواده هم پس از ایجاد زخم یا ضایعه پوستی، جای آن باقی می‌ماند. این بیماران بیشتر در خطر ایجاد اسکار در اثر جوش‌های صورت هستند. هر چه فرد مبتلا به جوش صورت درمان بیماری خود را دیرتر شروع کند، احتمال ابتلا به اسکار آکنه در او بیشتر است. در صورتی که فرد بیش از ۳ سال اقدام به درمان آکنه نکند، این احتمال به شدت افزایش می‌یابد. این مسئله لزوم درمان سریع جوش صورت را گوشزد می‌کند. اصولاً اسکارهای آکنه به دودسته فرورفته و برجسته تقسیم می‌شوند. برای درمان اسکارهای ناشی از جوش صورت از روش‌های مختلفی استفاده می‌شود [۱۴-۱۱].

### لیزر درمانی

برای درمان اسکار آکنه چندین روش لیزری وجود دارد: روش exision، روش punch excision، روش subcision، روش dermabration، پیلینگ شیمیایی، میکرودرم ابریشن، لیزرهای تهاجمی ablative، لیزرهای غیرتهاجمی non-ablative، لیزر فرکشنال که در شکل ۲ شماتیک آن‌ها نشان داده شده است [۴، ۱۱-۱۴].

لیزرهای کاربردی برای درمان اسکار آکنه به سه دسته تقسیم می‌شوند. دسته اول: شامل لیزر دی‌اکسیدکربن و لیزر اربیوم هستند. این لیزرها اغلب برای درمان ضایعات فرورفته ناشی از آکنه به کار می‌روند.

### مقدمه

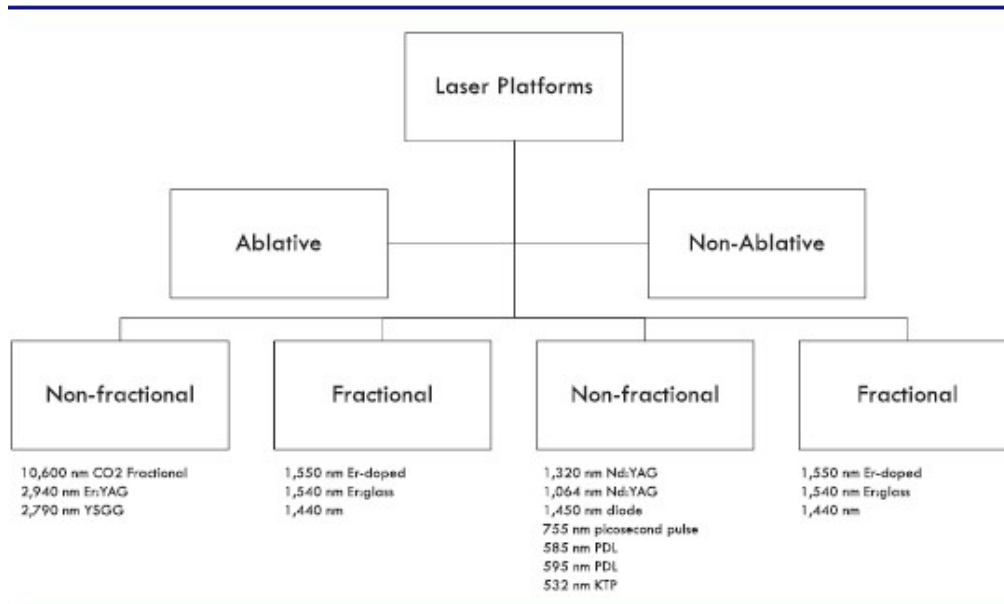
به ضایعاتی که در اثر بسته شدن مجاری غدد چربی در صورت، گردن، پشت، شانه‌ها و سینه به وجود می‌آیند، جوش یا به اصطلاح آکنه می‌گویند [۱]. این ضایعات به صورت جوش‌های سرسیاه، سرسفید، جوش چرکی، کیست و ندول می‌توانند بروز کنند. آکنه یا جوش یک اختلال پوستی می‌باشد که در سنین نوجوانی شروع می‌شود و تا آخر جوانی همراه افراد درگیر می‌باشد. آکنه در اکثر نوجوانان دیده می‌شود و می‌تواند تا پایان جوانی و حتی بالای سی سال هم دیده شود. جوش به طور معمول بعد از چند سال بهبود می‌یابد ولی نمی‌توان آن را به حال خود گذاشت چون با بهبود بعضی از جوش‌ها، جوشگاه (اسکار) به وجود آمده تا پایان عمر باقی می‌ماند و از نظر زیبایی مشکل‌ساز هستند [۴-۱]. گرچه این جوشگاه‌ها قابل ترمیم هستند ولی مانند پوست صدمه ندیده نمی‌شوند. در بعضی مواقع جوشگاه‌ها از نظر روحی فرد را آزار می‌دهند. بنابراین بهتر این است که جوش را درمان نماییم نه اینکه بخواهیم بعدها جای جوش را درمان کنیم. درمان آکنه راحت‌تر و سریع‌تر و نتیجه کار هم رضایت‌بخش‌تر است [۱، ۵، ۶]. به درمان آکنه باید توجه نمود هر پوستی درمان دارویی خاص خودش را دارد و نمی‌توان برای درمان همه پوست‌ها از یک روش دارویی استفاده نمود، لذا مراجعه به پزشک متخصص بسیار ضروری است. همان‌طور که در بالا ذکر شد، یکی از عوارض مهم آکنه، جای جوش یا اسکار می‌باشد که می‌تواند تا پایان عمر فرد را دچار ناراحتی نماید [۷، ۱]. خوشبختانه امروزه با پیشرفت تکنولوژی لیزر، درمان‌های متعددی با دستگاه‌های مختلف برای درمان اسکار آکنه در دسترس می‌باشد که می‌توانند بهبود قابل توجهی در ظاهر افراد مبتلا به اسکار آکنه ایجاد کنند. تصمیم‌گیری در مورد نوع دستگاه به کاررفته برای درمان و تعداد جلسات با پزشک متخصص پوست می‌باشد [۱۰-۸].

### اسکار

بر اساس تقسیم‌بندی‌های موجود، ۶ کلاس اسکار آکنه وجود دارد. جدول ۱ انواع اسکارها را خلاصه نموده است. ایجاد اسکار ناشی از آکنه به ۳ عامل شدت جوش صورت، استعداد خانوادگی و مدت ابتلا به آکنه قبل از شروع درمان بستگی دارد [۱، ۱۰، ۱۱].

شکل ۱: آکنه در پوست

اسکار ماکولار سطحی	بروز در اپیدرم و سطح درم به صورت بیگمتن ماکولا و اریتم
اسکار ICE-PICK	اسکار مخروطی شکل، با سطح بالایی عریض‌تر و گسترش به سمت رتیکول درم
اسکار رولینگ	شکل موج‌دار، به دلیل آسیب چربی زیرپوستی، نقص پیوند درم-هائپودرم فیبروزی به وجود می‌آید
اسکار بوکسکار	بیضوی شکل، قطر سطح از عمق بیشتر است
اسکار هائپرتروفیک	افزایش بافت در حاشیه اسکار
کلونید	بافت اضافی زیاد در خارج از مرز اسکار



شکل ۲: شماتیک انواع لیزر درمانی در اسکار آکنه

در جوامع امروز با توجه به اینکه اکثر مراجعه‌کنندگان شاغل می‌باشند و یا دانشجو و نمی‌توانند با لیزر CO<sub>2</sub> معمولی مدت چند هفته صورت خود را پوشیده و یا پانسمان کنند، روشی بسیار قابل قبول در درمان انواع ضایعات پوستی از جمله جوانسازی، از بین بردن اسکارها، آکنه، سوختگی و یا جراحی و ترک‌های پوستی می‌باشد که تقریباً بدون درد و بدون نیاز به استراحت و یا پانسمان می‌باشد [۹، ۱۴، ۲۸-۲۴]. لیزر fractional CO<sub>2</sub> یک لیزر CO<sub>2</sub> اصلاح شده است که عوارض لیزر CO<sub>2</sub> معمولی را ندارد ولی از مزایای خوب آن در درمان ضایعات زیر می‌توان استفاده کرد.

لیزر fractional CO<sub>2</sub> در درمان ضایعات زیر استفاده می‌شود [۲۸-۲۶]:

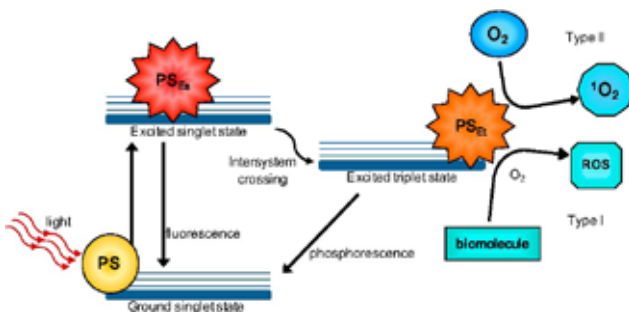
- چروک‌های متوسط و عمیق
- اسکار (فرورفتگی) جوش یا آکنه
- پیری پوست
- اسکار ناشی از سوختگی یا بریدگی
- اسکارهای پس از جراحی
- منافذ باز پوست
- سفت شدن پوست
- چروک پلک‌ها
- ترک‌های پوستی شکم و بدن
- لکه‌های ناشی از افزایش سن

این لیزرها با برداشت بسیار ظریف لایه‌های سطحی پوست با دقت میکرون باعث تحریک قسمت‌های تحت انیپوست برای تولید کلاژن و در نتیجه درمان اسکار جوش‌ها می‌شوند. قبل از انجام این لیزرها از کرم‌های بی‌حس‌کننده استفاده می‌شود که باعث می‌گردد درمان با لیزر با درد کمتری انجام شود. محل انجام لیزر معمولاً تا چند روز قرمز است که با انجام مراقبت‌های توصیه شده توسط پزشک و استفاده از کرم‌های ترمیم‌کننده بهبود می‌یابد به طور متوسط ۳ جلسه لیزر به فاصله یکتا سه ماه برای بهبود اسکار آکنه با این روش لازم است [۱۸-۹].

دسته دوم: لیزرهای کاربردی در درمان اسکار آکنه، لیزرهای غیر تخریبی (PDL) هستند. این لیزرها با حفظ لایه‌های فوقانی پوست موجب اعمال تغییراتی در لایه‌های تحتانی پوست می‌شوند. این لیزرها معمولاً برای درمان اسکارهای برجسته و قرمزی ناشی از آکنه به کار می‌روند و نیاز به بی‌حسی قبل از عمل ندارند [۴ و ۲۲-۱۹].

دسته سوم: از لیزرهای کاربردی در درمان اسکار آکنه نسل جدید لیزرها هستند که به نام لیزرهای فرکشنال (Fractional) شناخته می‌شوند [۹، ۱۵، ۱۶]. این لیزرها که چندسالی است که به بازار وارد شده‌اند با این روش عمل می‌کنند که بخش کوچکی از پوست را تخریب می‌کنند ولی قسمت بیشتر آنرا سالم می‌گذارند. این مسئله باعث می‌شود که قسمت سالم پوست سریعاً به ترمیم بخش تخریب شده آن بپردازد. با این تکنولوژی عوارض ناشی از لیزرهای تخریبی کاهش می‌یابد و بیمار سریع‌تر به سرکار برمی‌گردد ولی در عوض تعداد جلسات بیشتری برای رسیدن به اثرات درمانی لازم است [۴ و ۱۵]. لیزر fractional CO<sub>2</sub> یک تکنولوژی بسیار پیشرفته در درمان اسکارهای آکنه، جوش، سوختگی، منافذ، جوانسازی و سفت کردن پوست و ترک‌های پوستی می‌باشد که

برای سلول‌های هدف، کشنده می‌باشد. مواد حساس‌کننده ممکن است به شکل خوراکی یا تزریقی تجویز شوند و فاصله بین استفاده مواد تا درمان بین چندین دقیقه تا چند روز، بسته به نوع ماده و تومور می‌باشد. از این روش درمانی برای درمان سرطان پوست، سر و گردن، مری، معده، ریه و مثانه استفاده می‌شود و کاربرد آن در درمان سرطان‌هایی مانند پروستات و پانکراس در دست تحقیق است. فتودینامیک‌تراپی نسبتبه سایر روش‌های درمانی مؤثر بر سرطان مانند جراحی، رادیوتراپی و شیمی‌درمانی امتیازاتی دارد که عبارت‌انداز: سرعت عمل بالا، تأثیر بهتر بر بافت هدف در مقایسه با عمل جراحی، خاصیت تهاجمی کمتر، عوارض آزاردهنده کمتر در مقایسه با رادیوتراپی و شیمی‌درمانی [۲۹].



شکل ۳: شماتیک و اجزای درمان فتودینامیکی

در فرآیند لیزر فتودینامیک برای درمان آکنه، کرم آمینولولینیک‌اسید روی پوست اعمال و این دارو توسط فولیکول‌های مو، غدد چربی، باکتری یا سلول‌های رشد سریع جذب می‌شود. تابش نور قرمز، PL یا لیزر منجر به تخریب بافت مورد نظر، کاهش باکتری روی پوست و کاهش غلظت چربی در غدد تولیدکننده می‌شود که در نهایت آکنه را بهبود می‌بخشد [۳۰ و ۳۱].

به‌طور خلاصه، نتایج درمانی استفاده از کرم‌های ۵ ALA درصد به‌همراه تابش لیزر متناسب با پیک جذب این حساسگر نوری در مطالعات بالینی اثربخشی روش درمانی فتودینامیکی نور در درمان اسکار آکنه را نشان داده است. به‌علاوه در این روش درمانی اثرات جانبی اندکی تاکنون برای بیماران تحت درمان گزارش شده است [۳۱-۳۳].

## تفاوت‌های لیزر Co<sub>2</sub> معمولی با لیزر fractional co<sub>2</sub>

در لیزر fractional co<sub>2</sub> برخلاف لیزر Co<sub>2</sub> معمولی نیاز به بیهوشی و یا تزریق آمپول بی‌حسی نمی‌باشد. بیمار فقط با یک کرم بی‌حس‌کننده با حداقل ناراحتی می‌تواند لیزر شود [۹ و ۱۰].

همچنین برخلاف لیزر Co<sub>2</sub> معمولی بیمار در این روش جدید fractional co<sub>2</sub> نیاز به پانسمان ندارد فقط از کرم‌های ترمیم‌کننده استفاده می‌کند و مراقب نور آفتاب می‌باشد. ترمیم پوست در روش fractional co<sub>2</sub> بین ۶ تا ۱۰ روز طول می‌کشد درحالی‌که در لیزر Co<sub>2</sub> معمولی بین ۲ تا ۳ هفته. در روش fractional بیمار فقط برای ۶ تا ۱۰ روز قرمز است درحالی‌که در لیزر Co<sub>2</sub> معمولی بین ۲ تا ۶ ماه قرمزی می‌تواند ادامه یابد. احتمال تیره شدن پوست در لیزر fractional co<sub>2</sub> نادر است. لیزر fractional co<sub>2</sub> را می‌توان در گردن و پشت دست‌ها و یا قسمت‌های دیگر بدن نیز برای درمان انواع ضایعات پوستی مانند جوانسازی پشت دست‌ها، لکه‌های پوستی، ترک‌های شکم، اسکارهای سوختگی و یا جراحی نیز به‌کار برد [۹ و ۲۲-۲۸].

## لیزر اربوم فراکشنال

لیزر اربوم فراکشنال ۲۹۴۰ نانومتر جدیدترین لیزر در درمان چروک صورت، منافذ باز صورت، شفاف شدن صورت و درمان جای جوش است. اگر می‌خواهید مکانیسم و تأثیر این لیزر را بهتر متوجه شوید بهتر است آنرا رقیب لیزر فراکشنال CO<sub>2</sub> بدانید زیرا نحوه کار و مکانیسم و تأثیر آن خیلی شبیه به لیزر فراکسل یا فراکشنال CO<sub>2</sub> است و تنها تفاوتی که دارد این است که این لیزر (اربیوم ۲۹۴۰) غیرتهاجمی‌تر از لیزر فراکشنال CO<sub>2</sub> است و میزان نفوذ اشعه آن به زیر پوست کمتر و درعوض عوارض و آسیب حرارتی آن به پوست و سوختگی بعداز لیزر کمتر است و پوست زودتر ترمیم می‌شود لذا، جزء لیزرهای نیمه‌تهاجمی (در مقایسه با فراکشنال CO<sub>2</sub>) تقسیم‌بندی می‌شود لذا در پوست‌های حساس و همچنین در روزهای آفتابی بهتر است به‌جای لیزر فراکشنال CO<sub>2</sub> از لیزر فوق جهت درمان‌های مختلف استفاده کرد [۱۵ و ۲۴]. نهایتاً این پزشک متخصص و با تجربه است که تصمیم می‌گیرد که برای چه مشکلی و برای چه نوع پوستی (حساس یا غیرحساس، پوست روشن یا سبزه یا تیره) کدام نوع دستگاه را استفاده کند.

## فتودینامیک‌تراپی در درمان اسکار آکنه

فتودینامیک‌تراپی روشی است مؤثر، سریع و غیرسمی که در آن از ماده حساس به نور استفاده می‌شود. این ماده به‌طور انتخابی توسط سلول‌های سرطانی و بدخیم جذب می‌شود و با نور لیزر یا LED مناسب فعال می‌گردد [۲۹]. از جمله این مواد می‌توان فوتوفیرین، پروفیرین و آمینولولینیک‌اسید، متیلین‌بلو، تولوئیدین‌بلو، کور کومین و ... را نام برد. در اثر فعال شدن این مواد در اثر تابش نور رادیکال آزاد تولید می‌شود که

## References:

1. Neil S, Sadick & Andrea Cardona, Laser treatment for facial acne scars: A review, *Journal of Cosmetic and Laser Therapy*, 1476-4172 (Print) 1476-4180
2. Goulden V, Stables GI, Cunliffe WJ. Prevalence of facial acne in adults. *J Am Acad Dermatol*. 1999;41(4):577-80.
3. Layton AM, Henderson CA, Cunliffe WJ. A clinical evaluation of acne scarring and its incidence. *Clin Exp Dermatol*. 1994;19 (4):303-8. doi:10.1111/ced.1994.19.issue-4.
4. Babilas P, Schreml S, Eames T, Hohenleutner U, Landthaler M, Hohenleutner S. Experience with non-ablative fractional photothermolysis with a dual-mode laser device (1,440/1,320 nm): no considerable clinical effect on hypertrophic/acne scars and facial wrinkles. *Lasers Med Sci*. 2011;26(4):473-9.
5. Akaishi S, Koike S, Dohi T, Kobe K, Hyakusoku H, Ogawa R. Nd: YAG laser treatment of keloids and hypertrophic scars. *Eplasty*. 2012; 12:e1.
6. Fabbrocini G, Annunziata MC, D'Arco V, De Vita V, Lodi G, Mauriello MC, Pastore F, Monfrecola G. Acne scars: pathogenesis, classification and treatment. *Dermatol Res Pract*. 2010; 2010:893080
7. Jacob CI, Dover JS, Kaminer MS. Acne scarring: a classification system and review of treatment options. *J Am Acad Dermatol*. 2001; 45(1):109-17.
8. Jacob CI, Dover JS, Kaminer MS. Acne scarring: a classification system and review of treatment options. *J Am Acad Dermatol*. 2001;45(1):109-17.
9. Magnani LR, Schweiger ES. Fractional CO2 lasers for the treatment of atrophic acne scars: a review of the literature. *J Cosmet Laser Ther*. 2014;16(2):48-56.
10. Faghihi G, Nouraei S, Asilian A, Keyvan S, Abtahi-naeini B, Rakhshanpour M, Nilforoushzadeh AM, Hosseini SM. Efficacy of punch elevation combined with fractional carbon dioxide laser resurfacing in facial atrophic acne scarring: a randomized split-face clinical study. *Indian J Dermatol*. 2015;60(5):473-8.
11. Cohen BE, Brauer JA, Geronemus RG. Acne scarring: a review of available therapeutic lasers. *Lasers Surg Med*. 2016;48(2):95-115.
12. Rivera AE. Acne scarring: a review and current treatment modalities. *J Am Acad Dermatol*. 2008; 59(4):659-76.
13. Wolfram D, Tzankov A, Pulzl P, Piza-Katzer H. Hypertrophic scars and keloids—a review of their pathophysiology, risk factors, and therapeutic management. *Dermatol Surg*. 2009;35(2):171-81.
14. Majid I, Imran S. Fractional CO2 laser resurfacing as monotherapy in the treatment of atrophic facial acne scars. *J Cutan Aesthet Surg*. 2014;7(2):87-92.
15. Min SU, Choi YS, Lee DH, Yoon MY, Suh DH. Comparison of a long-pulse Nd: YAG laser and a combined 585/1,064-nm laser for the treatment of acne scars: a randomized split-face clinical study. *Dermatol Surg*. 2009; 35(11):1720-7.
16. Manuskiatti W, Iamphonrat T, Wanitphakdeedecha R, Eimpunth S. Comparison of fractional erbium-doped yttrium aluminum garnet and carbon dioxide lasers in resurfacing of atrophic acne scars in Asians. *Dermatol Surg*. 2013; 39(1 Pt 1):111-20..
17. Maluki AH, Mohammad FH. Treatment of atrophic facial scars of acne vulgaris by Q-switched Nd: YAG (Neodymium: yttrium Aluminum-Garnet) laser 1064 nm wavelength. *J Cosmet Laser Ther*. 2012; 14(5):224-33.
18. Orringer JS, Kang S, Johnson TM, Karimipour DJ, Hamilton T, Hammerberg C, Voorhees JJ, Fisher GJ. Connective tissue remodeling induced by carbon dioxide laser resurfacing of photodamaged human skin. *Arch Dermatol*. 2004;140(11):1326-32.
19. Walsh JT Jr., Deutsch TF. Pulsed CO2 laser tissue ablation: measurement of the ablation rate. *Lasers Surg Med*. 1988;8(3):264-75.
20. Alexiades-Armenakas MR, Dover JS, Arndt KA. The spectrum of laser skin resurfacing: nonablative, fractional, and ablative laser resurfacing. *J Am Acad Dermatol*. 2008;58(5):719-37; quiz 738-40.
21. Zhou BR, Zhang T, Bin Jameel AA, Xu Y, Xu Y, Guo SL, Wang Y, Permatasari F, Luo D. The efficacy of conditioned media of adipose-derived stem cells combined with ablative carbon dioxide fractional

resurfacing for atrophic acne scars and skin rejuvenation. *J Cosmet Laser Ther.* 2016;18(3):138-48.

22. Alajlan AM, Alsuwaidan SN. Acne scars in ethnic skin treated with both non-ablative fractional 1,550 nm and ablative fractional CO<sub>2</sub> lasers: comparative retrospective analysis with recommended guidelines. *Lasers Surg Med.* 2011;43(8):787-91.

23. Lee DH, Choi YS, Min SU, Yoon MY, Suh DH. Comparison of a 585-nm pulsed dye laser and a 1064-nm Nd: YAG laser for the treatment of acne scars: A randomized split-face clinical study. *J Am Acad Dermatol.* 2009;60(5):801-7.

24. Tanzi EL, Alster TS. Comparison of a 1450-nm diode laser and a 1320-nm Nd: YAG laser in the treatment of atrophic facial scars: a prospective clinical and histologic study. *Dermatol Surg.* 2004;30(2Pt1):152-7.

25. Oram Y, Akkaya AD. Refractory postinflammatory hyperpigmentation treated with fractional CO<sub>2</sub> laser. *J Clin Aesthet Dermatol.* 2014;7(3):42-4.

26. Nirmal B, Pai SB, Sripathi H, Rao R, Prabhu S, Kudur MH, Nayak SUK. Efficacy and safety of erbium-doped yttrium aluminium garnet fractional resurfacing laser for treatment of facial acne scars. *Indian J Dermatol Venereol Leprol.* 2013;79(2):193-8.

27. Lee HS, Lee JH, Ahn GY, Lee DH, Shin JW, Kim DH, Chung JH. Fractional photothermolysis for the treatment of acne scars: a report of 27 Korean patients. *J Dermatolog Treat.* 2008; 19(1):45-9.

28. Taylor MB, Zaleski-Larsen L, McGraw TA. Single session treatment of rolling acne scars using tumescent anesthesia, 20% trichloroacetic acid extensive subcision, and fractional CO<sub>2</sub> laser. *Dermatol Surg.* 2017;43(Suppl 1):S70-S74.

29. Asilian A, Salimi E, Faghihi G, Dehghani F, Tajmirrahi N, Hosseini SM. Comparison of Q-switched 1064-nm Nd: YAG laser and fractional CO<sub>2</sub> laser efficacies on improvement of atrophic facial acne scar. *J Res Med Sci.* 2011;16(9):1189-95.

30. Kang WH, Kim YJ, Pyo WS, Park SJ, Kim JH. Atrophic acne scar treatment using triple combination therapy: dot peeling, subcision and fractional laser. *J Cosmet Laser Ther.* 2009;11(4):212-5.

31. Shirkvand A, Babadi M, Najafzadeh E, Laser

applications in medical sciences, *Laser in medicine,* 15(3), 2018.

32. Linkner V. R, Jim O S, Haddican M, Singer G, Shim-Chang H, Evaluating the Efficacy of Photodynamic Therapy with 20% Aminolevulinic Acid and Microdermabrasion as a Combination Treatment Regimen for Acne Scarring A Split-face, Randomized, Double-blind Pilot Study, *clinical aesthetic,* 2014; 7(5).

33. Chen X, Song H, Chen S, Zhang J, Niu G and Liu X, Clinical efficacy of 5-aminolevulinic acid photodynamic therapy in the treatment of moderate to severe facial acne vulgaris, *experimental and Therapeutic Medicine* 2015; 10: 1194-8.