

## کاربرد روش های تشخیصی نوری غیرتهاجمی در بیماری های سرطان دهان

### خلاصه

تکنیک های تشخیص نوری اغلب دارای مزیت های بسیاری نسبت به روش های سنتی از جمله سرعت، هزینه، دقت و روش های غیرتهاجمی هستند و منجر به تغییر مدیریت سرطان در آینده می شوند. حفره دهان به طور ویژه قابل بررسی است بنابراین چنین روش هایی می توانند به عنوان ابزاری جایگزین یا در کنار روش های سنتی عمل کنند. بررسی جامعی از روش های نوری در تشخیص سرطان دهان ارائه شده است. پس از معرفی اپیدمیولوژی و عوامل زمینه ای مرتبط با سرطان در حال حاضر، روش های تشخیصی و محدودیت های آنها ارائه می شود. بررسی جامع روش های فلورئوسانس، طیف سنجی جذبی مادون قرمز و رامان در تشخیص سرطان دهان بیان شده است. همچنین کاربرد روش هایی با حداقل تهاجم براساس سرم/بازاق نیز مورد بررسی قرار گرفته است. این بررسی با بحث درباره نیازهای آینده و دامنه تحولات از نقطه نظر بالینی نتیجه گیری می کند.

**واژه های کلیدی:** تکنولوژی های نوری، تشخیص، سرطان دهان

افشان شیرکوند<sup>۱،۲</sup>  
آسیه رحیمی<sup>۳</sup>  
مژده بابادی<sup>۲</sup>

۱. گروه پژوهشی لیزر پزشکی، مرکز تحقیقات لیزر در پزشکی، پژوهشکده یارا، جهاد دانشگاهی واحد علوم پزشکی تهران، تهران، ایران

۲. گروه طیف سنجی زیستی، دپارتمان فوتونیک، پژوهشکده لیزر و پلاسما، دانشگاه شهید بهشتی، تهران، ایران

۳. گروه پژوهشی لیزر پزشکی، مرکز تحقیقات لیزر در پزشکی، پژوهشکده یارا، جهاد دانشگاهی واحد علوم پزشکی تهران، تهران، ایران

نویسنده مسئول: افشان شیرکوند، تلفن: ۰۲۱۶۶۴۶۴۸۶۲  
پست الکترونیک: a\_shirkavand@sbu.ac.ir

## مقدمه

مصرف تنباکو به علت تولید نیتروزامین‌ها رخ می‌دهد. OSCC با Epstein-Barr virus و ویروس پاپیلوم انسان<sup>۷</sup> مرتبط است، هرچند که نقش احتمالی آن بحث برانگیز است. حدود ۲۳ درصد از OSCها برای ویروس پاپیلوم انسانی پرخطر ۱۶ و ۱۸ مثبت بودند [۱۱ و ۱۲].

## روش‌های تشخیصی-غربالگری معمول

آزمایش‌های غربالگری یا ابزار تشخیصی که در حال حاضر برای سرطان دهان در دسترس هستند، شامل معاینه شفاهی دهان<sup>۸</sup>، رنگ‌آمیزی با تولوئیدین آبی<sup>۹</sup>، بیوپسی براش دهان و بیوپسی اسکالپ همراه با بافت‌شناسی<sup>۱۰</sup> می‌شوند.

## معاینه معمول حفره دهان

معاینه دهان با استفاده از نور معمولی (رشته‌ای) برای مدت طولانی یک روش غربالگری استاندارد برای ناهنجاری‌های دهانی محسوب می‌شود. از آنجا که روشی بصری است، قادر به تشخیص آنکه ناهنجاری‌های مخاطی زودرس منجر به سرطان دهان می‌شوند یا خیر، نیست. حدود ۵ تا ۱۵ درصد از جمعیت عمومی دارای ناهنجاری‌های مخاطی دهان هستند و بیشتر این ضایعات به‌طور طبیعی خوش‌خیم هستند. علاوه بر این، تنها درصد کمی از لکوپلاکیا پیشرفته یا بدخیم هستند و معاینه شفاهی دهان نمی‌تواند بین این‌ها و نمونه‌های غیرپیشرفته آن‌ها تبعیضی قائل شود. بنابراین این روش معاینه ممکن است در تشخیص برخی از ضایعات دهانی مفید باشد اما، توانایی آن در شناسایی همه ضایعات زودرس یا جراحات بیولوژیکی که احتمالاً منجر به سرطان می‌شوند، مشکوک است [۱۳].

## رنگ‌آمیزی با ماده تولوئیدین آبی

تولوئیدین آبی بیش از ۴۰ سال به‌عنوان کمک به تشخیص ناهنجاری‌های مخاط دهانه رحم و حفره دهان مورد استفاده است. تولوئیدین آبی یک رنگدانه اسیدوفیلیک متاکروماتیک<sup>۱۱</sup> است که عمدتاً به بافت‌های تحت تقسیم سلولی سریع (التهاب، احیاء‌کننده و بافت نئوپلاستیکی) متصل و منجر به رنگ‌آمیزی بافت غیرطبیعی می‌شود. به‌طور کلی به‌نظر می‌رسد که تولوئیدین آبی در تشخیص کارسینوم مفید باشد اما، تنها حدود ۵۰ درصد از ضایعات با دیسپلازیا مثبت است. به‌علاوه این روش اکثر شرایط خوش‌خیم معمولی مانند زخم‌های عمومی را رنگ می‌کند. از جمله محدودیت‌های قابل قبول این تکنیک شامل میزان زیادی از رنگ مثبت کاذب و خصوصیات کم در رنگ‌آمیزی دیسپلازیا هستند [۱۴ و ۱۵].

کارسینوم سلول سنگ‌فرشی دهان (OSCC)<sup>۱</sup> با رتبه پانزده، شایع‌ترین سرطان در جهان و دهمین سرطان در بین مردان است که حدود ۲/۱ درصد کل بیماران سرطانی در سراسر جهان را تشکیل می‌دهد [۱]. احتمال و میزان وقوع این بیماری در میان مردان در بخش مرکزی آسیا و در میان زنان در شرق و مرکز اروپا بالاتر است. هرچند که میزان مرگ و میر از سرطان دهان در چند دهه گذشته کاهش یافته است اما، هنوز هم درصد آن بالا است به‌طوری‌که احتمال بقاء بیماران در مدت ۵ سال حدود ۵۰ درصد می‌باشد. ضایعات دهانی با به‌صورت بالقوه با تغییرات بدخیمی همراه هستند [۲]. از این موارد، متداول‌ترین رخداد لکوپلاکیا<sup>۲</sup> است که به‌صورت یک ضایعه متداول مخاط دهانی است که نمی‌تواند به‌سهولت قابل تشخیص باشد (شکل 1B). طیف گسترده‌ای از نرخ تغییرات بدخیم از ۰/۱۳ درصد تا ۳۶/۴۳ درصد گزارش شده است که به حضور و میزان دیسپلازیا<sup>۳</sup>، موقعیت حفره دهان و رشد ضایعه وابسته است [۳]. برعکس، اریتروپلاکیا<sup>۴</sup> یک ناحیه سرخ رنگ است که نمی‌تواند از نظر پاتولوژیکی یا بالینی به‌عنوان ضایعه قابل تشخیص دیگر شناخته شود. این بیماری شیوع کمتری دارد و توانایی بالایی برای تغییر بدخیم ۱۴/۳۵ درصد تا ۶۶/۷۶ درصد است [۵-۳]. فیبروز مخاطی دهان<sup>۵</sup> یک بیماری حاد است که مخاط دهان و حلق را تحت تأثیر قرار می‌دهد و عمدتاً به‌علت جویدن areca nut یا betel quid رخ می‌دهد. آهنگ این تغییرات ۷/۶ درصد گزارش شده است. لیکن پلان دهانی<sup>۶</sup> یک بیماری التهابی مخاط دهان است و مانند لوکاپلاکیا به‌صورت یک پلاک یا پیچ (ناحیه) سفید است. با این حال میزان تغییرات بدخیم آن بسیار کمتر از لکوپلاکیا (تقریباً ۱ درصد) است (شکل 1C) [۶].

عوامل خطر شامل سیگار کشیدن و مصرف الکل به‌ترتیب به‌میزان ۴۲ درصد و ۱۶ درصد منجر به مرگ ناشی از سرطان دهان می‌شوند [۷]. سرطان‌زایی دود سیگار بر اثر آسیب DNA و افزایش جهش‌های P53 مدت‌هاست که اثبات شده است. ارتباط بین سرطان دهان با الکل به دوز و تعدادی از عواملی شامل اسیدآلدئید و متابولیک الکل که می‌تواند منجر به سرطان‌زایی شود، وابسته است. علاوه‌براین، الکل به‌عنوان یک حلال برای سایر مواد سرطان‌زا عمل می‌کند. عادات دهانی مانند جویدن betel quid و تنباکو بی‌دود در توسعه سرطان دهان دخیل هستند که آن‌ها بیشتر در آسیا رایج می‌باشند [۱۰-۷]. در هند ۵۰ درصد از سرطان‌های دهان به‌علت جویدن تنباکو بی‌دود به‌وجود می‌آیند. درواقع، سرطان‌زایی

1. Oral squamous cell carcinoma
2. Leukoplakia
3. dysplasia
4. erythroplakia
5. Oral submucous fibrosis
6. Oral lichen planus

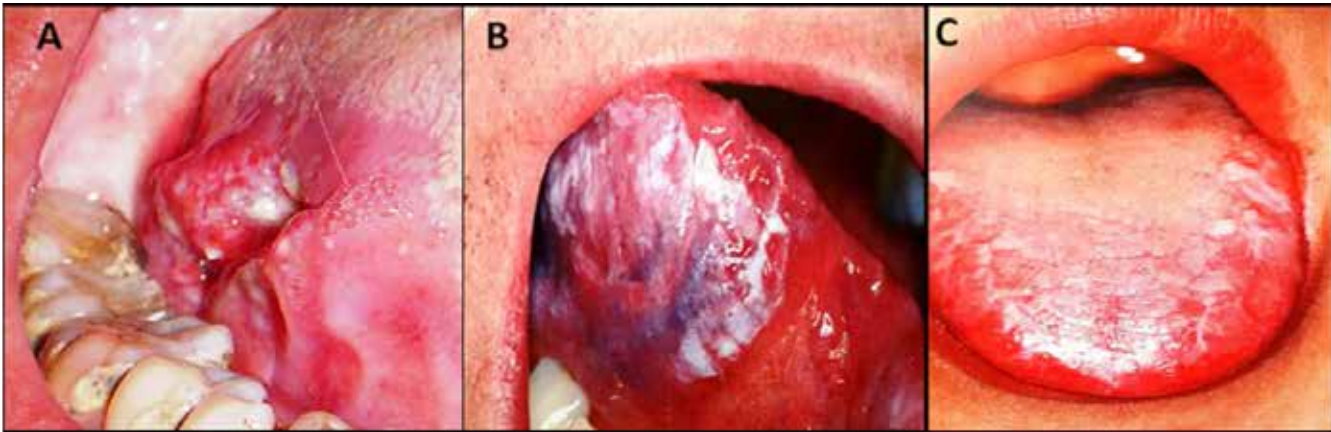
7. human papillomavirus

8. conventional oral examination

9. staining with toluidine blue

10. scalpel biopsy coupled with histology

11. Metachromatic acidophilic dye



شکل ۱: نمونه بالینی (A) سرطان زبان، (B) لوکوپلاکیا و (C) لیکن پلان

### بیوپسی دهان

بنابراین قابل تصور است که پیشگیری اولیه از ابتلا به بیماری شامل فعالیت‌هایی برای کاهش یا حذف استفاده از تنباکو و الکل می‌شود. پیشگیری ثانویه شامل فعالیت‌هایی است که هدف آن‌ها شناسایی بیماری در مراحل اولیه است و منجر به پیش‌آگاهی بهتر و کاهش بیماری می‌شود. روش‌های کنونی تشخیص سرطان‌های دهانی عمدتاً براساس مشاهده‌های بصری ناهنجاری‌ها در بافت یا موفولوژی سلولی هستند. بنابراین از نظر حساسیت و خاصیت به‌ویژه در مراحل اولیه، محدود می‌شوند. در بخش بعد، یک بحث عمومی در مورد عملکرد شیوه طیف‌سنجی نوری به‌عنوان یک ابزار تشخیصی جایگزین/جانبی برای سرطان دهان ارائه شده است [۱۷].

### روش‌هایی با حداقل تهاجم در تشخیص سرطان دهان

مابع‌های بیولوژیک مانند خون، ادرار، لنفاوی و بزاق می‌توانند اطلاعات قابل توجهی در مورد سلامت انسان ارائه دهند و به‌طور گسترده برای تشخیص بالینی انواع بیماری‌ها مانند سرطان‌های دهان مورد بررسی قرار گیرند. جاذبه این نمونه به‌خاطر این حقیقت است که از آن‌ها می‌توان برای غربالگری توده به‌دلیل سهولت در جمع‌آوری، انتقال و هزینه کم استفاده کرد. مطالعات انجام‌شده بر روی خواص فیزیکی و شیمیایی بزاق با استفاده از بازجذب لیزری بهبودیافته سطح<sup>۱۵</sup> و یونیزاسیون زمان پرواز<sup>۱۶</sup> همراه با طیف‌سنجی جرمی و کروماتوگرافی مایع با کارایی بالا برای شناسایی نشانگرهای آنزیمی و پروتئومیک مرتبط با سرطان دهان است. تکنیک‌های دیگر مانند فلوروسانس القای لیزری<sup>۱۷</sup> همراه با کروماتوگرافی مایع با کارایی بالا و الکتروفورز مویرگی همراه با طیف‌سنجی جرمی برای متابولیت‌های بزاقی مشخص در بیماران مبتلا به سرطان دهان مورد استفاده قرار گرفته است [۱۵].

بیوپسی پرز رویه دهان<sup>۱۲</sup> یک نمونه بیوپسی ترنس‌اپیتلیال کامل را از هر سه لایه (زایا<sup>۱۳</sup>، میانی و سطحی) استخراج می‌کند. از آنجایی که بافت بیوپسی تنها فرم غیرمعمول سلولی را تشخیص می‌دهد، نتایج مثبت باید با یک بیوپسی<sup>۱۴</sup> برای تشخیص اسکالپل هم تأیید شود. از این رو این تکنیک به‌دلیل افزودن زمان و هزینه به تشخیص ضایعات دهانی بدون مزایای اضافه برای بیماران، مورد انتقاد قرار گرفته است. به‌طور کلی این یک روش شناسایی سرطان‌های دهانی ناخواسته است که طی یک معاینه بصری در مراحل اولیه و درمانی قابل بررسی است [۱۶].

### بافت‌شناسی

در حال حاضر بافت‌شناسی یک استاندارد طلایی برای تشخیص سرطان به حساب می‌آید که شامل انجام بیوپسی جهت به‌دست آمدن نمونه بافت برای رنگ‌آمیزی و بررسی میکروسکوپی توسط یک پاتولوژیست است. با این حال، تهیه نمونه بافت یا بیوپسی ذاتاً روش تهاجمی است و منجر به بروز خطر و عوارضی در محل آناتومیکی می‌شود. اشتباهات نمونه‌برداری در جمع‌آوری یا تفسیر بیوپسی‌ها به‌دلیل اختلاف بین ناظران می‌تواند قابل توجه باشد. پس از حذف شدن، بافت می‌تواند تغییرات بیوشیمیایی که منجر به مصنوعات شود را داشته باشد. در بسیاری از بیماری‌ها، بافت به‌صورت یکنواخت درگیر نیست و به‌میزان زیادی منجر به اشتباهات نمونه‌برداری می‌شود. به‌خصوص در سرطان‌های دهانی، بعضی از ضایعات اولیه در شرایط خوش‌خیم به‌طور بالینی قابل تشخیص نیستند. علاوه بر این از نظر بافت‌شناسی، شناسایی تغییرات دقیق در ضایعات پیش‌سرطانی یا در مخاط طبیعی که این‌ها نشانگر تبدیل اولیه نئوپلاستیک هستند، درونی است و می‌تواند منجر به اختلاف بین ناظران شود [۱۶ و ۱۷].

15. surface-enhanced laser desorption

16. ionization time of flight

17. laser-induced fluorescence

12. Oral brush biopsy

13. Basal

14. Scalpel biopsy

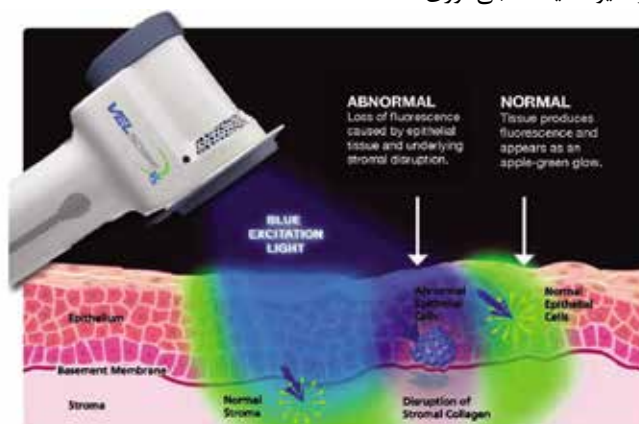
## VELscope

VEL scope یک ابزار غربالگری نوری بیماری‌های دهان است که بسیار برای استفاده توسط متخصصان دهان، دارای دقت و کاربری آسانی می‌باشد [۱۸]. این ابزار دستی که از سال ۲۰۰۶ تأیید FDA را اخذ نموده است، به روش اتوفلورسانس با تاباندن نور آبی با طول موج ۴۶۰-۴۰۰ نانومتر می‌تواند موکوس دهانی را تصویر کند و برای تشخیص و اندازه‌گیری ضایعات دارای رنگدانه ذاتی فلورسانس‌کننده مناسب می‌باشد [۱۸].

### تکنیک طیف‌سنجی نوری در تشخیص سرطان دهان

طیف‌سنجی، مطالعه وابستگی فرکانس ناشی از برهمکنش تابش الکترومغناطیس (نور) با ماده است. به‌طور کلی، نور از طریق جذب، انتشار، پراکندگی و بازتاب با ماده اندرکنش می‌کند. در هر مورد طیف کسب‌شده اطلاعاتی را در مورد ساختار و محتوای شیمیایی نمونه می‌دهد. اندازه‌گیری نوری اطلاعات کمی را براساس اثر طیفی از عناصر بیوشیمیایی نمونه ارائه می‌دهد که این اطلاعات جهت رسیدن به تشخیص دیداری همزمان و به‌سرعت آنالیز می‌شوند. تشخیص به‌جای تغییرات میکروسکوپی یا عینی در مورفولوژی بافت یا سلول، براساس تغییرات بیوشیمیایی مبتنی بر پاتولوژی است. دستگاه‌هایی که این اندازه‌گیری‌ها را به‌دلیل پیشرفت در محاسبات، تکنولوژی نوری، فیبر نوری و نیمه‌رسانا انجام می‌دهند، ارزان‌تر، قوی و قابل حمل هستند. رویکردهای مبتنی بر طیف‌سنجی فلورسانس<sup>۱۸</sup>، طیف‌سنجی جذبی تبدیل فوریه مادون قرمز<sup>۱۹</sup> و طیف‌سنجی پراکندگی رامان<sup>۲۰</sup> توانایی بالقوه‌ای برای بهبود تشخیص سرطان‌های دهان نشان می‌دهند [۱۵].

در بخش بعد، بیان مختصری از این تکنیک‌ها و کاربردهای آن‌ها در تشخیص سرطان دهان ارائه شده است. شکل ۲ نشان‌دهنده تصویری کلی از شیوه طیف‌سنجی نوری است

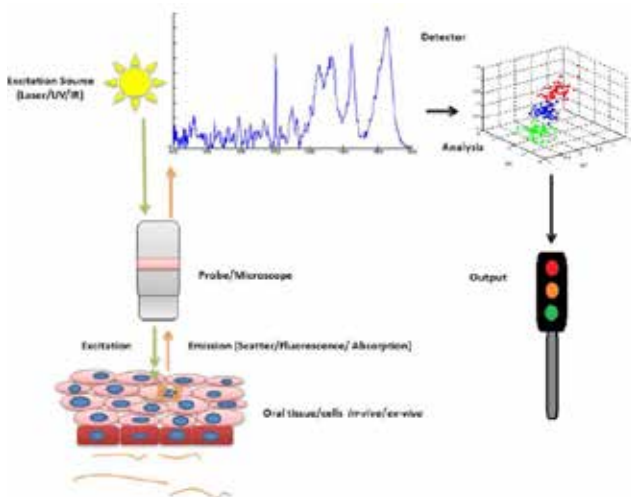


شکل ۲: سیستم نوری تشخیصی VELscope

مطابق با شکل ۳ منبع نور از طریق پروب یا میکروسکوپ (برای کاربردهای *in vivo or ex vivo/in vitro*) به نمونه می‌رسد. پس از تحریک با یک منبع مناسب، مولکول‌ها یا می‌توانند به یک حالت برانگیخته بروند و نور را به‌صورت فلورسانس (لامپ فرابنفش/مرئی) بازنشر کنند یا نور را برای تولید ارتعاشات درون مولکول (لامپ مادون قرمز) جذب کنند یا توسط برهم‌کنش با مدهای ارتعاشی مولکول در سلول‌ها نور را به‌صورت رامان پراکنده کنند (لیزر مادون قرمز یا مرئی). نور پراکنده‌شده/انتشار یافته/عبوری سپس توسط میکروسکوپ یا پروب جمع‌آوری و به آشکارساز منتقل می‌شود. سپس اپراتور می‌تواند نتایج طیفی را آنالیز کند و با استفاده از طبقه‌بندی مناسب با بررسی خروجی می‌توان در تشخیص سرطان نظر دهد. این تکنیک را می‌توان با توجه به کاربردهای *in vivo, ex vivo* (بافت‌شناسی یا سیتولوژی) یا *in vitro* تغییر داد [۱۵ و ۱۹].

### طیف‌سنجی فلورسانس

وقتی که یک مولکول در طول موج برانگیختگی تابش می‌کند، به‌حالت پایه در طول موجی که جذب داشته است می‌رسد. همچنین با جذب انرژی از تراز پایه به تراز برانگیخته منتقل می‌شود. مولکول می‌تواند به‌آرامی از تراز برانگیخته به تراز پایه با گسیل نور در طول موج‌های خاص منتقل شود. در ناحیه فرابنفش/مرئی/مادون قرمز طیف الکترومغناطیس (تقریباً ۱۰۰۰-۲۰۰ نانومتر)، انتشار نور به‌صورت فلورسانس (یا گاهی فسفرسانس) رخ می‌دهد [۲۰]. طیف انتشار فلورسانس نشان‌دهنده شدت فلورسانس اندازه‌گیری‌شده است که در محدوده طول موج‌های انتشار، در یک طول موج برانگیخته ثابت می‌شود و می‌تواند اطلاعات مربوط به ویژگی‌های مولکولی فلوروفورها را فراهم کند (شکل ۴) [۲۳-۲۰]. در اواخر دهه ۱۹۷۰، تشخیص سرطان براساس اتوفلورسانس<sup>۲۱</sup> (همچنین به‌نام فلورسانس طبیعی، ذاتی یا درونی) از فلوروفورها به‌طور



شکل ۳: ساختمان و عملکرد معمول تکنیک طیف‌سنجی نوری برای اهداف تشخیصی

### 21. Autofluorescence

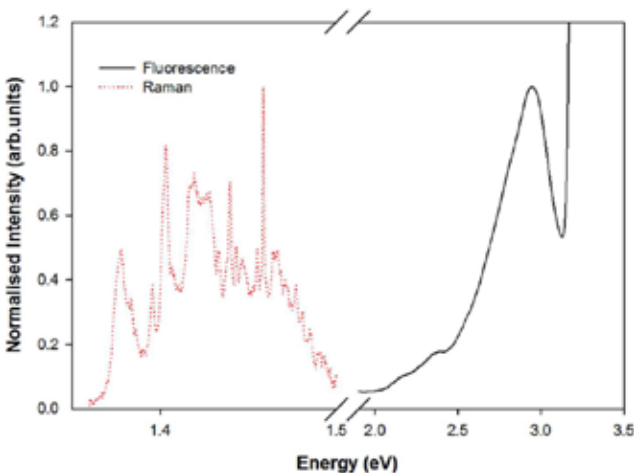
### 18. Fluorescence spectroscopy

### 19. Fourier-transform infrared absorption spectroscopy

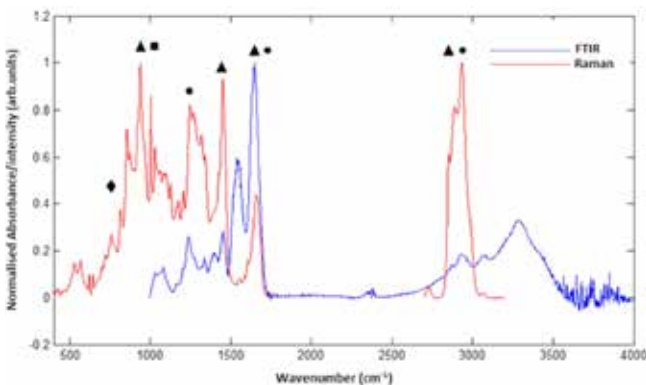
### 20. Raman scattering spectroscopies

### طیف‌سنجی جذبی تبدیل فوریه مادون قرمز

طیف‌سنجی ارتعاشی زیرمجموعه‌ای از طیف‌سنجی است که موجب آنالیز ارتعاشات درون یک مولکول (یا ماده) می‌شود. ارتعاشات، مشخصه ساختار مولکولی هستند و در مولکول‌های چندگانه "اثر انگشت" طیفی را ایجاد می‌کنند [۳۱-۳۳]. بنابراین طیف انرژی‌های ارتعاشی یا فرکانس‌ها (به‌عنوان عدد موج  $\text{cm}^{-1}$  بیان می‌شود) می‌تواند برای توصیف ساختار مولکولی یا تغییرات آن ناشی از عوامل محیطی یا خارجی مورد استفاده قرار گیرد. انرژی‌های ارتعاشی در محدوده مادون قرمز میانه طیف الکترومغناطیس قرار دارند و معمولاً از طریق طیف‌سنجی جذبی مادون قرمز مورد بررسی قرار می‌گیرند. ارتعاشات با انرژی یا فرکانس بالا مشخصه‌ای از نور و مرز گروه‌های سبک مانند C-H، N-H و O-H هستند. درحالی‌که فرکانس‌های پایین با گروه‌های سنگین یا ارتعاشات جمعی ماکرومولکول‌ها ارتباط دارند (شکل ۵) [۳۴].



شکل ۴: مقایسه طیف معمول فلوئورسانس (ریبوفلاوین) و طیف معمول رامان بافت (هر دو نرمالیزه هستند) در مقیاس انرژی



شکل ۵: مقایسه طیف جذبی مادون قرمز و طیف رامان نمونه‌های بافت انسان.

طبیعی مانند کلاژن، الاستین، کراتین و  $\text{NADH}^{23}$  آغاز شد [۲۴]. حضور بیماری می‌تواند منجر به تغییراتی در غلظت خون، اندازه هسته، محتوای کلاژن یا ضخامت اپیتلیال شود که می‌تواند غلظت و ویژگی‌های فلوروفورها را تغییر دهد. در سرطان‌های دهانی نشان داده شده است که لایه اپیتلیال به‌میزان زیادی فلوروسنت لایه کلاژن را می‌پوشاند و منجر به کاهش شدت فلوئورسانس در سرطان‌ها می‌شود. در یک مطالعه *ex-vivo* از کیسه باکال همستر به‌عنوان مدلی تجربی، برای شناسایی نشانگرهای طیفی مرتبط با مراحل مختلف سرطان دهان استفاده شد. با مقایسه طیف فلوئورسانس بیوپسی همستر و انسان و خطوط سلولی سرطان دهان پیشنهاد کردند که تغییرات در فلوئورسانس ریبوفلاوین<sup>۲۳</sup> و پورفیرین<sup>۲۴</sup> می‌تواند به‌عنوان یک نشانگر طیفی برای شرایط طبیعی و سرطانی مورد استفاده قرار گیرد. همچنین نشان داده شد که بیوپسی‌های طبیعی و سرطانی انسان می‌تواند براساس پروفایل طیفی اتوفلوئورسانس خود متمایز شوند. مطالعه *ex vivo* دیگر امکان‌سنجی کمی پاسخ طیفی درجات مختلف بدخیمی را پیگیری کرد [۲۸-۲۵].

در اولین مطالعه *in vivo* با استفاده از طیف‌سنجی اتوفلوئورسانس تفاوت بین مخاط تومور و سالم براساس باند انتشار پورفیرین گزارش شد. این تفاوت‌ها به میکرو ارگانیزم‌های زنده روی سطوح نکرور یا زخمی مربوط می‌شود و در روش‌های *in vivo* برای پیگیری پیشرفت سرطان دهان در مدل‌های حیوانی مورد بررسی قرار گرفته است. در ادامه، اتوفلوئورسانس *in vivo* از مخاط دهان ۸ داوطلب سالم و ۱۵ بیمار با ضایعات بدخیم و خفیف ثبت شد. شدت در ناحیه طیفی آبی کاهش یافت و افزایش فلوئورسانس پورفیرین در ناحیه قرمز مشاهده شد. براساس نسبت بین این‌ها، حساسیت ۸۲ درصد و ویژگی ۱۰۰ درصد گزارش شد. مطالعات مختلف دیگر، شواهد بیشتری را در پشتیبانی از طیف‌سنجی فلوئورسانس *in vivo* برای تشخیص سرطان دهان به‌صورت غیرتهاجمی فراهم می‌کند. مطالعات اخیر نیز نشان دادند که طیف‌سنجی اتوفلوئورسانس می‌تواند برای شناسایی اختلالات حفره دهان در اثر عادت‌های طولانی‌مدت تنباکو استفاده شود. یافته‌های آن‌ها نشان داد که سطوح پایین کلاژن و افزایش نسبت فلاوین آدنین‌دی‌نوکلئوتید به  $\text{NADH}$  می‌تواند به‌عنوان نشانگر پیش‌آگهی برای خطر سرطان دهان استفاده شود. باین‌حال، بافت حاوی تعدادی فلوئوروفور طبیعی با ویژگی‌های طیفی گسترده و دارای همپوشانی است. به‌این دلیل تشخیص آن‌ها ضعیف است و ویژگی طیف‌سنجی فلوئورسانس را برای کاربردهای تشخیصی کاهش می‌دهند [۳۱-۲۸].

#### 22. Nicotinamide adenine dinucleotide (NADH)

#### 23. Niboflavin

#### 24. Porphyrin

#### 25. fingerprint



### طیف‌سنجی رامان

طیف‌سنجی رامان یک روش مکمل برای طیف‌سنجی تبدیل فوریه مادون قرمز است و منشأ آن در کشف اثر رامان در سال ۱۹۲۸ توسط سی وی رامان است که منجر به دریافت جایزه نوبل در سال ۱۹۳۰ شد [۴۲-۴۰]. مشابه طیف‌سنجی مادون قرمز، رامان جفت‌شدگی تابش برخوردی با ارتعاشات مولکولی را شامل می‌شود و طیف حاصل از آن به‌طور مشابه مشخصه مواد است. با این وجود، در حالی که طیف‌سنجی مادون قرمز شامل جذب تابش می‌شود، طیف‌سنجی رامان یک روش پراکندگی است به‌طوری که تابش برخوردی با قطبش مولکول مرتعش جفت می‌شود و موجب تولید یا حذف یک ارتعاش می‌شود. به این ترتیب ارتعاشات باندهای قطبی نامتقارن در طیف مادون قرمز قوی است در حالی که رامان منحصرأ به‌عنوان یک پروب از گروه‌های متقارن و غیرقطبی مناسب است. ارتعاشات O-H آب در طیف مادون قرمز بسیار قوی اما، در طیف رامان بسیار ضعیف است. رامان روشی مناسب‌تر برای کاربردهای *in vivo* است (مطابق شکل ۳). یکی دیگر از تفاوت فیزیکی این تکنیک‌ها این است که در حالی که مانیتورهای مادون قرمز، جذب تابش مادون قرمز را می‌دهد اما، پراکندگی رامان می‌تواند در ناحیه طیفی فرابنفش، مرئی یا مادون قرمز نزدیک استفاده شود [۴۳]. بنابراین پراکندگی رامان به‌طور ذاتی بیشترین رزولوشن فضایی را برای نقشه‌برداری یا تعیین پروفایل در یک روش میکروسکوپی کانفوکال ارائه می‌دهد و محدودیت رزولوشن فضایی توسط طول موج تعیین می‌شود (کمتر از ۱ میکرومتر برای رامان، حدود ۱۰-۵ میکرومتر برای مادون قرمز). کاربرد طیف‌سنجی رامان برای بیومولکول‌ها در ابتدا در سال ۱۹۶۰ نشان داده شد و کاربرد آن در سال ۱۹۷۰ برای زیست پزشکی مورد بررسی قرار گرفت. انجام مطالعات بر تمام سلول‌ها، بافت‌ها و به‌صورت *in vivo* بر گستره آسیب‌شناسی‌ها نشان‌دهنده توانایی کاربردهای تشخیصی است. کاربردهای طیف‌سنجی رامان در تشخیص سرطان دهان با تجزیه و تحلیل بافت سالم و دیسپلازیا در یک مدل موش آغاز گردید [۴۳]. دیسپلازیا در سقف دهان با استفاده از کاربرد موضعی کارسینوژن 4-nitroquinoline 1-oxide القاء شد و حساسیت و ویژگی ۱۰۰ درصد مشاهده شد. این تحقیق سپس در مطالعه دیگری از بیوپسی‌های سرطان دهان دنبال شد [۴۴]. در سال ۲۰۰۴، مطالعه‌ای نشان داد که قابلیت تشبیت در فرمالین بافت‌های دهانی برای آسیب‌شناسی نوری، نشانگر اختلاف معنی‌داری در ناحیه اپیتلیال نمونه‌های سالم و بدخیم ناشی از ترکیب پروتئین، تغییرات ساختاری و امکان افزایش در مقدار پروتئین در اپیتلیال بدخیم است [۴۵]. در سال ۲۰۰۶ اثربخشی روش‌های طیف‌سنجی رامان در تشخیص شرایط سالم، سرطانی، پیش‌سرطانی و التهابی را نشان دادند. ویژگی‌های غنی لیپید در شرایط سالم و ویژگی‌های پروتئینی برجسته در تومورها و سایر شرایط پاتولوژیک مشاهده شد [۴۶]. دسته‌بندی بین گروه‌های مختلف با استفاده از روش‌های آماری چندمتغیره حساسیت و ویژگی ۱۰۰ درصد را

در حال حاضر طیف‌سنجی مادون قرمز یک روش معمول برای توصیف مواد است و در زمینه پزشکی قانونی، علم محیط‌زیست و داروشناسی کاربرد فراوانی دارد. برای اولین بار، کاربرد نمونه‌های بافت برای تشخیص (سرطان) در اوایل دهه ۱۹۲۰ گزارش شد و از آن زمان تاکنون دامنه آسیب‌شناسی‌ها مورد بررسی قرار گرفته است.

Wu و همکاران نشان دادند که براساس محتوای لیپید و پروتئین، بافت‌های دهانی سالم و دارای تومور می‌توانند متمایز باشند. در مطالعه دیگری از ۱۰ بافت زیرلثه‌ای سالم<sup>۲۶</sup> و ۱۵ بافت OSCC نشان دادند که طیف‌های سالم به‌میزان زیادی تحت تأثیر کلاژن قرار می‌گیرند. آن‌ها همچنین پیشنهاد کردند که طیف‌ها تحت تأثیر کراتین موجود در سلول‌های اکتودرمی قرار می‌گیرند. مطالعه دیگری با استفاده از طیف‌سنجی تبدیل فوریه مادون قرمز برای شناخت سرطان‌زایی دهان در مدل‌های حیوانی گزارش شده است. روش‌های تصویربرداری طیف‌سنجی تبدیل فوریه مادون قرمز برای آنالیز گونه‌های مختلف سرطان دهان مورد بررسی قرار گرفته است. مطالعه‌ای برای ارزیابی تغییرات در بیوشیمی و تناقض ضعیف میکروطیف‌سنجی مادون قرمز کارسینوم سلول سنگفرشی دهانی/اوروفارنکس<sup>۲۷</sup> نشان می‌دهد که DNA و کراتین می‌توانند نشانگرهای طیفی برای تمایز و تفکیک بین بیوپسی‌های کارسینوم سلول سنگفرشی و سالم فراهم کنند. همچنین با تولید نقشه‌های مادون قرمز سه‌بعدی نشان دادند که حالت‌های تکثیر یا کاهش تومورهای سر و گردن قابل شناسایی هستند. به‌منظور آنالیز اتوماتیک با توان بالا نشان داده شد که تصاویر طیف‌سنجی تبدیل فوریه مادون قرمز با کیفیت خوبی می‌تواند از بخش‌های میکروآرایه بافت ثابت‌شده در فرمالین و پارافین<sup>۲۸</sup> که اطلاعات سطح مولکولی را به‌عنوان پایه‌ای برای تشخیص ارائه می‌دهند، به‌دست آید. در مقایسه با فلوروسانس، طیف‌سنجی تبدیل فوریه مادون قرمز یک اثر انگشت دقیق از محتوای بیوشیمیایی نمونه فراهم می‌آورد. با این وجود، اگرچه طیف‌سنجی تبدیل فوریه مادون قرمز برای آنالیز بافت‌های *ex vivo* انسان استفاده می‌شود، اما کاربرد این روش برای تشخیص *in vivo* به‌دلیل عمق نفوذ کم و این واقعیت که آب در محدوده مادون قرمز یک جاذب قوی به‌شمار می‌رود، محدود است. فیبرهای نوری معمولی در ناحیه مادون قرمز شفافیت محدودی دارند و بنابراین در مطالعات *in vivo* نسبت به کاربردهای فیبر نوری رامان یا فلوروسانس کمتر مورد استفاده هستند. تحولات جدید مبتنی بر عناصر بازتاب کلی تضعیف‌شده<sup>۲۹</sup> در اجرای برنامه‌های *in vivo* کمک کنند [۳۹-۳۴].

26. normal sub-gingival tissues (NSTs)

27. oropharyngeal

28. formalin-fixed paraffin-embedded

29. Attenuated total reflection (ATR)

شاید از نظر تکنولوژی بیشتر قابل دسترس باشد، زیرا برمبنای آنالیز نوری است که بعد از روشنایی توسط یک لامپ فرابنفش منتشر می‌شود. نور منتشرشده در ناحیه مرئی است و از این رو پروب‌ها می‌توانند از فیبرهای نوری ارزان با درجه پایین یا فضای آزاد استفاده کنند. این تکنیک تنها بخش کوچکی از بیومولکول‌های درونی که فلوروسانس هستند را تشخیص می‌دهد و بر شناسایی نشانگرهای خاص پاتولوژی در میان آن‌ها متکی است. از سوی دیگر طیف‌سنجی تبدیل فوریه مادون قرمز یک اثرانگشت بدون برچسب کامل از محتوای بیوشیمیایی بافت، سلول یا مایعات بیولوژیکی را فراهم می‌کند و این امر می‌تواند به میزان بیشتری تغییرات خاص پاتولوژیک را بررسی کند. باین‌حال، آب یک جاذب بسیار قوی در طیف‌سنجی تبدیل فوریه مادون قرمز است و بنابراین عملکرد تشخیصی *in vivo* برای آن ممکن است محدود باشد. طیف‌سنجی رامان یک اثر انگشت بدون برچسب و کامل از نمونه فراهم می‌کند و همچنین دارای مزیت کارکردن در ناحیه مرئی را دارد. آب یک پراکننده رامان ضعیف است و بنابراین این تکنیک بیشتر برای غربالگری معمول *in vivo* بیمار یا سیتولوژی یا بافت‌شناسی طیفی *ex vivo* مناسب است. بنابراین دارای ویژگی و حساسیت بالایی است و می‌تواند یک هدف آزمایشی کمی بدون برچسب در زمینه گسترش و پیشرفت زود هنگام بیماری براساس محتوای بیومولکولی نمونه بیمار انجام شود.

ضخامت متغیر و درجه کراتینیزاسیون در بخش‌های مختلف درون حفره دهان می‌تواند تأثیر تشخیصی توسط روش‌های نوری، مخصوصاً برای ضایعات اولیه را تحت تأثیر قرار دهد. این موضوع توسط جامعه زیست‌پزشکی بسیار مورد توجه قرار گرفته است. مطالعات مختلف توانایی روش‌های طیف‌سنجی در شناسایی تغییرات آناتومیکی را به خوبی نشان داده‌اند و این به دلیل سطوح مختلف کراتینیزاسیون موجود است. این مطالعات شواهدی در حمایت از تفاوت‌های ذاتی بین موقعیت‌های متفاوت فراهم می‌آورند و پیشنهاد می‌کنند که هر بخش به صورت مستقل درمان شود. برای مثال، مدل‌های طیفی که توسط طیف‌هایی از سرطان مخاطی باکال گسترش یافته نمی‌توانند برای شناسایی ناهنجاری‌های موجود در زبان یا کام استفاده شوند. بسیاری از مطالعات اخیر تحت این دستورالعمل که تومورهای هر بخش به طور جداگانه درمان شود، انجام می‌شوند. همان‌طور که تمام تکنیک‌های نوری دارای حساسیت بالایی هستند اما، توسط پدیده جذب و پراکندگی محدود می‌شوند. آزمایش در مادون قرمز نزدیک می‌تواند حساسیت عمقی پروب‌های رامان را بهینه کند و روش‌های جدیدی مانند طیف‌سنجی فضایی رامان و افزایش عمق نفوذ چند میلی‌متری را برای ضایعات عمیق تر نشان دهد. چنین پیشرفت‌های تکنولوژی به طور بالقوه رامان را قبل از این موضوع به عنوان نامزدی برای کاربردهای تشخیص نوری *in vivo* قرار می‌دهد.

در سال‌های آینده، آزمایش‌های بالینی گسترده برای به دست آوردن

تولید می‌کند. نقشه‌برداری رامان از بخش‌های بافت بیشتر توسط تغییرات بیوشیمیایی درون لایه‌های اپیتلیال مختلف که همراه با شروع بیماری است، بیان می‌شود [۴۷]. مطالعه‌ای هم نشان داد که کارسینوم‌های دهانی از انواع مختلف پاتولوژی می‌توانند براساس شدت نسبی گروه‌های مرتبط با لپیدها و پروتئین‌ها متفاوت باشند [۴۸]. در طیف‌سنجی *in vivo* رامان با استفاده از پروب‌های فیبر نوری برای شناسایی تغییرات مشخصه منطقه در حفره دهان گزارش شده است، آن‌ها نشان دادند که بخش‌های دهانی متفاوت براساس سطح کراتینیزاسیون می‌توانند متفاوت باشند [۴۹]. پروفایل‌های مختلف طیف‌سنجی رامان از نواحی حفره دهان (لب درونی، لثه<sup>۲</sup>، کف، زبان پشتی، نرم‌کام، سخت‌کام، مخاط باکال) نیز در مطالعه‌ای مشابه مشخص گردید [۵۰ و ۵۱]. برای ارزیابی تغییرات بینابینی آناتومیک، تماس بین بیوشیمیایی‌های مرجع (هیروکسی آپاتیت، کراتین، کلاژن، DNA، اسید اولیک) و آنالیز تفکیک حداقل مربعات جزئی مورد استفاده قرار گرفت. یافته‌ها نشان می‌دهد که ویژگی‌های مورفولوژیکی و بافت‌شناسی بخش‌های مختلف تأثیر قابل توجهی بر طیف رامان *in vivo* دارد و بخش‌های مختلف را می‌تواند با حساسیت و ویژگی ۸۵ درصد طبقه‌بندی کرد. طیف *in vivo* را می‌توان در زمان‌بندی‌های بالینی قابل اجرا به دست آورد و امکان طبقه‌بندی شرایط طبیعی و پاتولوژیک را نشان دادند. این موضوع توسط مطالعه دیگری از اثرات میدان سرطان ناشی از دخانیات در مخاط سرطان پیگیری شد [۱۵ و ۵۱].

## خلاصه و چشم‌انداز

اگرچه حفره دهان با هدف بررسی به راحتی قابل دسترس است، اما اغلب بیماران با سرطان دهان در مرحله پیشرفته بیماری زمانی که موفقیت در درمان حداقل است، مراجعه می‌کنند و این امر منجر به افزایش مرگ و میر می‌شود. تشخیص زود هنگام بهترین راه برای اطمینان از بقای بیمار و کیفیت زندگی آن است. استاندارد طلایی کنونی برای تشخیص بالینی ضایعات دهان، بیوپسی و تأیید هیستوپاتولوژیک است. این فرآیند تهاجمی، وقت‌گیر و مستعد اشتباه ناشی از مشاهده گر است. یک روش جایگزین تشخیصی وجود دارد که می‌تواند تشخیص غیرتهاجمی حفره دهان را در افرادی با ضایعات دهانی مشکوک تضمین کند.

در حال حاضر روش‌هایی که براساس طیف‌سنجی نوری هستند، به خوبی شناسایی شده‌اند و می‌توانند نقش مهمی را در این راستا ایفا کنند. اندازه‌گیری‌های طیف‌سنجی بیوشیمیایی بافت با حساسیت و ویژگی بهبود تغییرات موضعی توسط تصویربرداری، نشان‌دهنده اندازه‌گیری وضعیت نرمال یا بیمارگونه در شرایط غیرقابل دسترس است و می‌تواند حساسیت بالایی برای تشخیص زود هنگام بیوشیمیایی نسبت به ناهنجاری‌ها و مورفولوژی فراهم کند. از جمله تکنیک‌های طیفی بیان شده، فلوروسانس

## References:

1. Ferlay J, Soerjomataram I, Dikshit R. Cancer incidence and mortality worldwide: sources, methods and major patterns in GLOBOCAN 2012. *Int J Cancer* 2015; 136: E359–E386.
2. Warnakulasuriya S. Global epidemiology of oral and oropharyngeal cancer. *Oral Oncol* 2009; 45: 309–16.
3. Pindborg JJ, Reichart PA, Smith CJ, van der Waal I. World Health Organization International Histological Classification of Tumours. Histological typing of cancer and precancer of the oral mucosa. Berlin, Germany: Springer; 1997.
4. Silverman S Jr, Gorsky M, Lozada F. Oral leukoplakia and malignant transformation. A follow-up study of 257 patients. *Cancer* 1984; 53: 563–8.
5. Lumerman H, Freedman P, Kerpel S. Oral epithelial dysplasia and the development of invasive squamous cell carcinoma. *Oral Surg Oral Med Oral Pathol Oral Radiol Endod* 1995; 79: 321–9.
6. Murti PR, Bhonsle RB, Pindborg JJ, Daftary DK, Gupta PC, Mehta FS. Malignant transformation rate in oral submucous fibrosis over a 17-year period. *Community Dent Oral Epidemiol* 1985; 13: 340–1.
7. Silverman S Jr, Gorsky M, Lozada–Nur F. A prospective follow-up study of 570 patients with oral lichen planus: persistence, remission, and malignant association. *Oral Surg Oral Med Oral Pathol* 1985; 60: 30–4.
8. Blot WJ, McLaughlin JK, Winn DM. Smoking and drinking in relation to oral and pharyngeal cancer. *Cancer Res* 1988; 48: 3282–7.
9. Pfeifer GP, Denissenko MF, Olivier M, Tretyakova N, Hecht SS, Hainaut P. Tobacco smoke carcinogens, DNA damage and p53 mutations in smoking-associated cancers. *Oncogene* 2002; 21: 7435–51.
10. Boffetta P, Hashibe M. Alcohol and cancer. *Lancet Oncol* 2006; 7: 149–56.
11. Boffetta P, Hecht S, Gray N, Gupta P, Straif K. Smokeless tobacco and cancer. *Lancet Oncol* 2008; 9: 667–75.

اطلاعات بخش خاص مورد نیاز برای ایجاد اندازه مناسب و مجموعه‌های آزمون برای آنالیز و گسترش الگوریتمی قوی مورد نیاز است. مدل‌های استاندارد برای هریک از بخش‌های خاص در حفرة دهان باید قبل از آنکه برای استفاده روزمره بررسی شود، دقیق مورد آزمایش قرار بگیرد. پیشرفت تکنولوژی در زمینه پروب‌های فیبر نوری و کوچک‌سازی ابزارها است و همچنین برای تشخیص زمان واقعی و معمول مورد نیاز است. حذف مؤثر سیگنال زمینه، بهینه‌سازی نور جمع‌آوری شده و ترکیب فیلترهای تداخلی کوچک‌شده در پروب‌های فیبر نوری بخشی از مواردی هستند که بسیار مورد توجه قرار می‌گیرند. بهبود بیشتر در الگوریتم‌های آنالیز داده نیازمند گسترش سریع، هدفمند و کاربرپسند از نقطه‌نظر استفاده معمول بالینی هستند که در آن یک پزشک یا یک تکنسین می‌تواند طیف به‌دست آمده مخالف با همه نمونه‌های موجود برای تشخیص یک مورد را آنالیز کند. سازگاری روش‌های طیف‌سنجی نوری برای تشخیص بالینی معمول، تعداد معاینه‌های بالینی و اضطراب بیماران را با به حداقل رساندن زمان انتظار برای تشخیص هیستوپاتوژیک کاهش می‌دهد. این تکنولوژی برای بیماران خطری ایجاد نمی‌کند و بنابراین می‌تواند به‌عنوان یک روش مکمل یا جایگزین ایمن برای روش‌های تشخیصی موجود استفاده شود



12. Kreimer AR, Clifford GM, Boyle P, Franceschi S. Human papillomavirus types in head and neck squamous cell carcinomas worldwide: a systematic review. *Cancer Epidemiol Biomarkers Prev* 2005; 14: 467–75.
13. Sankaranarayanan R, Ramadas K, Thomas G. Effect of screening on oral cancer mortality in Kerala, India: a cluster-randomised controlled trial. *Lancet* 2005; 365: 1927–33.
14. Gandolfo S, Pentenero M, Broccoletti R, Pagano M, Carozzo M, Scully C. Toluidine blue uptake in potentially malignant oral lesions in vivo: clinical and histological assessment. *Oral Oncol* 2006; 42: 89–95.
15. Singh SP, Ibrahim O, Byrne HJ, Mikkonen JW, Koistinen AP, Kullaa AM, Lyng FM. Recent advances in optical diagnosis of oral cancers: Review and future perspectives. *Head & Neck*, APRIL 2016.
16. Fist S. The oral brush biopsy: separating fact from fiction. *Oral Surg Oral Med Oral Pathol Oral Radiol Endod* 2003; 96: 654–5.
17. Eisen D, Frist S. The relevance of the high positive predictive value of the oral brush biopsy. *Oral Oncol* 2005; 41: 753–5; author reply 756.
18. Abbey LM, Kaugars GE, Gunsolley JC. Intraexaminer and interexaminer reliability in the diagnosis of oral epithelial dysplasia. *Oral Surg Oral Med Oral Pathol Oral Radiol Endod* 1995; 80: 188–91.
19. Mascitti M, Orsini G, Toscol V, Monterubbianesi R, Balercia A, Putignano A, Procaccin M, Santarelli A. An Overview on Current Non-invasive Diagnostic Devices in Oral Oncology. *Frontiers in Physiology*, 9(1510)October 2018.
20. Profio AE, Doiron DR. A feasibility study of the use of fluorescence bronchoscopy for localization of small lung tumours. *Phys Med Biol* 1977; 22: 949–57.
21. Kolli VR, Savage HE, Yao TJ, Schantz SP. Native cellular fluorescence of neoplastic upper aerodigestive mucosa. *Arch Otolaryngol Head Neck Surg* 1995; 121: 1287–92.
22. Farwell DG, Meier JD, Park J. Time-resolved fluorescence spectroscopy as a diagnostic technique of oral carcinoma: validation in the hamster buccal pouch model. *Arch Otolaryngol Head Neck Surg* 2010; 136: 126–33.
23. Onizawa K, Okamura N, Saginoya H, Yusa H, Yanagawa T, Yoshida H. Analysis of fluorescence in oral squamous cell carcinoma. *Oral Oncol* 2002; 38: 343–8.
24. Ingrams DR, Dhingra JK, Roy K. Autofluorescence characteristics of oral mucosa. *Head Neck* 1997; 19: 27–32.
25. Müller MG, Valdez TA, Georgakoudi I. Spectroscopic detection and evaluation of morphologic and biochemical changes in early human oral carcinoma. *Cancer* 2003; 97: 1681–92.
26. Harris DM, Werkhaven J. Endogenous porphyrin fluorescence in tumors. *Lasers Surg Med* 1987; 7: 467–72.
27. Wang CY, Tsai T, Chen HC, Chang SC, Chen CT, Chiang CP. Autofluorescence spectroscopy for in vivo diagnosis of DMBA-induced hamster buccal pouch pre-cancers and cancers. *J Oral Pathol Med* 2003; 32: 18–24.
28. Gillenwater A, Jacob R, Ganeshappa R. Noninvasive diagnosis of oral neoplasia based on fluorescence spectroscopy and native tissue autofluorescence. *Arch Otolaryngol Head Neck Surg* 1998; 124: 1251–8.
29. Chaturvedi P, Majumder SK, Krishna H, Muttagi S, Gupta PK. Fluorescence spectroscopy for noninvasive early diagnosis of oral mucosal malignant and potentially malignant lesions. *J Cancer Res Ther* 2010; 6: 497–502.
30. Mallia RJ, Subhash N, Sebastian P. In vivo temporal evolution of ALA-induced normalized fluorescence at different anatomical locations of oral cavity: application to improve cancer diagnostic contrast and potential. *Photodiagnosis Photodyn Ther* 2010; 7: 162–75.
31. Schwarz RA, Gao W, Daye D, Williams MD, Richards-Kortum R, Gillenwater AM. Autofluorescence and diffuse reflectance spectroscopy of oral epithelial tissue using a depth-sensitive fiberoptic probe. *Appl Opt* 2008; 47: 825–34.
32. Nazeer Shaiju S, Ariya S, Asish R. Habits with killer instincts: in vivo analysis on the severity of oral mucosal alterations using autofluorescence spectroscopy. *J Biomed Opt* 2011; 16: 087006.
33. Messerschmidt RG, Harthcock MA, editors. *Infrared microscopy, theory and applications.*

- New York, Marcel Dekker; 1988. 32. Dukor RK. Vibrational spectroscopy in the detection of cancer. Handbook of vibrational spectroscopy. Hoboken, NJ: John Wiley & Sons, Ltd; 2006.
34. Wu JG, Xu YZ, Sun CW. Distinguishing malignant from normal oral tissues using FTIR fiber-optic techniques. *Biopolymers* 2001; 62: 185–92.
35. Fukuyama Y, Yoshida S, Yanagisawa S, Shimizu M. A study on the differences between oral squamous cell carcinomas and normal oral mucosae measured by Fourier transform infrared spectroscopy. *Biospectroscopy* 1999; 5: 117–26.
36. Krishnakumar N, Sulfikkarali NK, Manoharan S, Nirmal RM. Screening of chemopreventive effect of naringenin-loaded nanoparticles in DMBA-induced hamster buccal pouch carcinogenesis by FT-IR spectroscopy. *Mol Cell Biochem* 2013; 382: 27–36.
37. Schultz CP, Liu KZ, Kerr PD, Mantsch HH. In situ infrared histopathology of keratinization in human oral/oropharyngeal squamous cell carcinoma. *Oncol Res* 1998; 10: 277–86.
38. Bruni P, Conti C, Giorgini E, Pisani M, Rubini C, Tosi G. Histological and microscopy FT-IR imaging study on the proliferative activity and angiogenesis in head and neck tumours. *Faraday Discuss* 2004; 126: 19–26, discussion 77–92.
39. Pallua JD, Pezzei C, Zelger B. Fourier transform infrared imaging analysis in discrimination studies of squamous cell carcinoma. *Analyst* 2012; 137: 3965–74.
40. Raman CV, Krishnan KS. A change of wavelength in light scattering. *Nature* 1928; 121: 619.
41. Walton AG, Deveney MJ, Koenig JL. Raman spectroscopy of calcified tissue. *Calcif Tissue Res* 1970; 6: 162–7.
42. Hanlon EB, Manoharan R, Koo TW. Prospects for in vivo Raman spectroscopy. *Phys Med Biol* 2000; 45: R1–R59.
43. Bakker Schut TC, Witjes MJ, Sterenborg HJ. In vivo detection of dysplastic tissue by Raman spectroscopy. *Anal Chem* 2000; 72: 6010–8.
44. Venkatakrishna K, Kurien J, Keerthilata MP. Optical pathology of oral tissue: a Raman spectroscopy diagnostic method. *Curr Sci* 2001; 80: 665–9.
45. Krishna CM, Sockalingum GD, Kurien J. Micro-Raman spectroscopy for optical pathology of oral squamous cell carcinoma. *Appl Spectrosc* 2004; 58: 1128–35.
46. Malini R, Venkatakrishna K, Kurien J. Discrimination of normal, inflammatory, premalignant, and malignant oral tissue: a Raman spectroscopy study. *Biopolymers* 2006; 81: 179–93.
47. Cals FLJ, Bakker Schut TC, Koljenovic S, Puppels GJ, Baatenburg de Jong RJ. Method development: Raman spectroscopy-based histopathology of oral mucosa. *J Raman Spectrosc* 2013; 44: 963–72.
48. Shyam Sunder N, Nirmala NR, Kartha VB, Ullas G, Kurien J. Laser Raman spectroscopy: a novel diagnostic tool for oral cancer. *J Orofac Sci* 2011; 3: 15–9.
49. Guze K, Short M, Sonis S, Karimbux N, Chan J, Zeng H. Parameters defining the potential applicability of Raman spectroscopy as a diagnostic tool for oral disease. *J Biomed Opt* 2009; 14: 014016.
50. Bergholt MS, Zheng W, Huang Z. Characterizing variability in in vivo Raman spectroscopic properties of different anatomical sites of normal tissue in the oral cavity. *J Raman Spectrosc* 2012; 43: 255–62.
51. Singh SP, Deshmukh A, Chaturvedi P, Murali Krishna C. In vivo Raman spectroscopic identification of premalignant lesions in oral buccal mucosa. *J Biomed Opt* 2012; 17: 105002.