

تأثیر یک جلسه تابش لیزر دی اکسید کربن غیر تخریبی (Non-ablative CO2 Therapy, NACLt) در کاهش درد آفت‌های دهانی ماژور (یک مطالعه مقدماتی)

خلاصه

مقدمه: به دنبال نتایج موفقیت آمیز تابش یک جلسه لیزر دی اکسید کربن غیر تخریبی (NACLt (Non-ablative CO2 Laser Therapy) در تسکین سریع درد آفت‌های دهانی مینور، این کارآزمایی بالینی تصادفی شده شاهددار (RCT) به منظور بررسی اثرباش یک جلسه NACLt بر تسکین درد آفت‌های دهانی راجعه ماژور maRAS طرح ریزی و اجرا گردید.

روش بررسی: ۵ بیمار مبتلا به آفت دهانی راجعه با ۱۰ ضایعه آفت دهانی ماژور، بعد از انطباق با معیارهای ورود و خروج طرح، به این مطالعه وارد شدند. در این تحقیق، در هر بیمار یک ضایعه به صورت تصادفی (random allocation) به عنوان لیزر و ضایعه دیگر به عنوان پلاسبو در نظر گرفته شد. قبل از لیزر درمانی، بر روی هر دو ضایعه لیزر و پلاسبو یک لایه ژل شفاف با محتوای بالای آب و بدون خاصیت بی حس کنندگی قرار داده شد. بر روی ضایعات گروه کنترل از لیزر خاموش و درمورد ضایعات گروه لیزر، از لیزر CO2 با توان 1W به صورت defocused continuous mode استفاده گردید. شدت درد ایدیوپاتییک و تماسی ضایعات گروه لیزر و کنترل قبل از تابش لیزر، بلافاصله بعد از آن و نیز در زمان‌های پیگیری تا ۴ روز بعد از لیزر، بر اساس سیستم کنترل قبل از تابش لیزر، با استفاده از VAS (Visual Analogue Scale) ارزیابی شد.

یافته‌ها: بلافاصله بعد از تابش، کاهش شدت درد ایدیوپاتییک و تماسی در ضایعات گروه لیزر به صورت قابل توجهی بیشتر از ضایعات گروه پلاسبو بود ($P<0.001$). این تفاوت شدت درد در ضایعات دوگروه، در زمان‌های پیگیری بعدی همچنان معنی دار بود ($P<0.001$). تابش لیزر با درد، سوزش و احساس گرما همراه نبود و هیچ نیازی به بی حسی موضعی و یا سیستمیک وجود نداشت. پس از تابش لیزر، هیچ نوع عوارض قابل مشاهده‌ای از جمله تخریب بافتی، زخم یا حتی اریتم ایجاد نشد.

نتیجه‌گیری: نتایج این کارآزمایی بالینی تصادفی شده تا این مرحله می‌تواند مؤید تأثیر NACLt در تسکین فوری و چشمگیر درد آفت‌های دهانی راجعه ماژور باشد بدون این که عوارض جانبی قابل مشاهده‌ای ایجاد گردد.

واژه‌های کلیدی: NACLt، آفت دهانی ماژور، تسکین درد، لیزر دی اکسید کربن، VAS

دکتر نسرین زند^۱

دکتر لیلا عطایی فشرمی^۱

دکتر محسن فاتح^۲

دکتر پروین منصوری^۳

دکتر غلامرضا اسماعیلی جاوید^۴

دکتر سید مصطفی فاطمی^۲

مهندس محمدرضا علی نقی زاده^۴

استادیار پوست و مو، گروه پژوهشی لیزر پزشکی، مرکز تحقیقات لیزر در پزشکی جهاد دانشگاهی واحد علوم پزشکی تهران

آمرب پژوهش، گروه پژوهشی لیزر در پزشکی، مرکز تحقیقات لیزر در پزشکی جهاد

دانشگاه واحد علوم پزشکی تهران

استاد پوست و مو دانشگاه علوم پزشکی تهران

جهاد دانشگاهی واحد علوم پزشکی تهران

پژوهشگر، بخش رادیوترابی بیمارستان پارس تهران

نویسنده مسئول: دکتر نسرین زند، متخصص بیماریهای پوست، استادیار پژوهش مرکز تحقیقات لیزر در پزشکی جهاد دانشگاهی علوم پزشکی تهران، تلفن: ۶۶۴۹۰۸۵۵
پست الکترونیک: zand_nas@yahoo.com

مقدمه

آفت‌های دهانی راجعه (Recurrent Aphthous Stomatitis) بعد از زخم‌های تروماتییک، شایع‌ترین علت ضایعات زخمی مخاط دهان را تشکیل می‌دهند. این ضایعات به صورت زخم‌های دردناک گرد و یا بیضی شکلی هستند که به فواصل زمانی مختلف عود می‌کنند. این زخم‌ها شامل قسمت نکروتیک مرکزی با آگزودای فیبری و خاکستری متمایل به سفید و هاله قرمز اطراف آن می‌باشند. ضایعات RAS به سه فرم آفت‌های مینور (miRAS)، آفت‌های ماژور (maRAS) و آفت‌های هرپتی

فورمیسی (Herpetiform Ulcers, HU) دیده می‌شوند [۱ و ۲]. آفت‌های راجعه مینور یا miRAS یا Canker sores شایع‌ترین فرم بیماری (۹۰-۸۰٪ موارد) را تشکیل می‌دهد. این ضایعات معمولاً طی ۱۴-۱۰ روز بدون ایجاد اسکار بهبود می‌یابند. آفت‌های ماژور یا Sutton's disease یا necrotica Periaidenitis mucosa recurrence فرم ناشایع (۱۰-۵٪ موارد بیماری) و شدید RAS را تشکیل می‌دهند. این آفت‌ها معمولاً عمیق‌تر و بزرگ‌تر می‌باشند. (معمولاً بزرگ‌تر از ۱cm)

کمیته اخلاق پزشکی جهاد دانشگاهی واحد علوم پزشکی تهران مورد بازبینی و تأیید قرار گرفت.

انتخاب بیماران:

در بیماران ارجاعی، ابتدا تشخیص بالینی آفت راجعه دهانی ماژور با توجه به نمای بالینی موجود بیمار و سابقه بهبود خودبه‌خودی ضایعات داده می‌شد. در همه بیماران، روندهای معمول کلینیکی و پاراکلینیکی جهت رد علل زمینه‌ای طی می‌گردید، تست‌های آزمایشگاهی لازم درخواست و پاتولوژی تست انجام می‌شد و مشاوره چشم درخواست می‌گردید. سپس بیماران پس از انطباق با معیارهای ورود و خروج وارد طرح می‌شدند.

معیارهای ورود به مطالعه عبارت بودند از:

- (۱) تشخیص قطعی آفت دهانی ماژور
- (۲) وجود همزمان دو آفت دهانی ماژور دردناک جداگانه با قطر مشابه
- (۳) عمر آفت‌ها ۷ روز یا کمتر
- (۴) رضایت بیمار یا والدین وی (در موارد سن کمتر از ۱۸ سال) برای ورود به مطالعه

معیارهای خروج عبارت بودند از:

- (۱) سن کمتر از ۱۲ سال
 - (۲) حاملگی
 - (۳) استفاده همزمان از هر نوع داروی موضعی جهت درمان آفت
 - (۴) استفاده از هر نوع درمان سیستمیک آفت در طول ۳ ماه گذشته
 - (۵) استفاده از هر نوع ترکیب ضد درد موضعی یا سیستمیک قبل از انجام لیزر، در حین آن و طی ۴ روز دوران پیگیری
 - (۶) موارد آتی‌پیک آفت و موارد مشکوک به سندرم بهجت، بیماری‌های التهابی روده و ... یا سابقه هر نوع بیماری زمینه‌ای که فرد را مستعد به آفت نماید.
- قبل از انجام لیزر درمانی، ماهیت تحقیقاتی طرح و چگونگی انجام پروتکل برای بیمار کاملاً شرح داده می‌شد و رضایت‌نامه آگاهانه از بیمار اخذ می‌گردید.

مداخله:

در هر بیمار یکی از ضایعات آفتی ماژور به‌صورت تصادفی (Random allocation) به‌عنوان ضایعه گروه لیزر انتخاب و ضایعه دیگر به‌عنوان ضایعه گروه پلاسبو در نظر گرفته می‌شد. در

ولی ممکن است قطر آن‌ها تا ۵cm هم برسد. سیر این ضایعات ممکن است تا ۶ هفته هم طول بکشد و اغلب با ایجاد اسکار(جوشگاه) بهبود می‌یابند. آفت‌های هرپتی فورمیس کمترین شیوع را در بین انواع آفت دارند. ضایعات به‌صورت اولسره‌ای ریز دهانی ۲-۳ میلی‌متری ظاهر می‌شوند و تعداد آن‌ها در هر حمله بیماری ممکن است تا ۱۰۰ ضایعه هم برسد. این ضایعات تمایل دارند که بهم پیوندند و اولسره‌های بزرگ و نامنظم ایجاد کنند و معمولاً طی ۱۵ روز بهبود می‌یابند [۶-۱].

علیرغم آنکه از داروها و روش‌های درمانی متعددی در درمان این بیماری استفاده شده است، ولی در حال حاضر هیچ نوع روش درمانی curative قطعی برای آفت وجود ندارد و در حال حاضر تنها داروها و روش‌های درمانی معدودی وجود دارند که طی انجام کارآزمایی بالینی شاهددار تأثیر کلینیکی آن‌ها در بهبود RAS تأیید شده باشد [۱]. به‌همین دلیل در حال حاضر و در بسیاری از موارد، عملاً درمان RAS بیشتر معطوف به تسکین علامتی بیماری است و در این میان کاهش درد ضایعات آفتی یکی از اهداف اصلی را شامل می‌شود. چون در کل، میزان درد ضایعات آفتی، تناسبی با اندازه این ضایعات ندارد و می‌تواند بسیار شدید باشد به‌طوری‌که غذا خوردن، آشامیدن و حتی صحبت کردن فرد را مختل کند [۷]، بنابراین در موارد عود آفت، یکی از اهداف اصلی به حداقل رساندن درد ضایعات می‌باشد. از داروها و روش‌های درمانی مختلفی جهت کاهش درد آفت‌های دهانی استفاده شده است از جمله آن‌ها می‌توان استروئیدهای موضعی، دهان شویه‌ها، آنتی‌بیوتیک‌ها، بیحس‌کننده‌های موضعی، استفاده از قلم نیترات نقره و کرایوتراپی را نام برد [۷ و ۸]. به‌دنبال نتایج موفقیت‌آمیز حاصله از یک جلسه تابش لیزر دی‌اکسیدکربن غیرتخریبی (Non-ablative CO2 Laser Therapy) در تسکین سریع درد آفت‌های دهانی مینور، بر آن شدیم که طی یک کارآزمایی بالینی تصادفی شده (RCT) اثر یک جلسه NAULT بر تسکین درد آفت‌های دهانی راجعه ماژور (Major recurrent aphthous stomatitis) maRAS را ارزیابی نماییم.

روش بررسی:

طرح مطالعه:

مطالعه حاضر در قالب یک کارآزمایی بالینی تصادفی شده شاهددار RCT طرح ریزی و اجرا گردید. روش کارآزمایی توسط

کمتر از ۰/۰۵ از نظر آماری معنی دار در نظر گرفته شد.

یافته‌ها:

از مجموع ۱۲ بیمار ارجاعی به کلینیک لیزر پزشکی جهاد دانشگاهی، ۷ بیمار شرایط لازم را بر اساس معیارهای ورود و خروج کسب نکردند و وارد مطالعه نشدند. ۵ بیمار دیگر (شامل ۲ زن و ۳ مرد) با ۱۰ ضایعه آفت دهانی مازور فعال وارد مطالعه شدند و تا پایان مطالعه در طرح باقی ماندند. میانگین سنی این بیماران 30.9 ± 9 سال (بین ۲۰-۵۲ سال) بود.

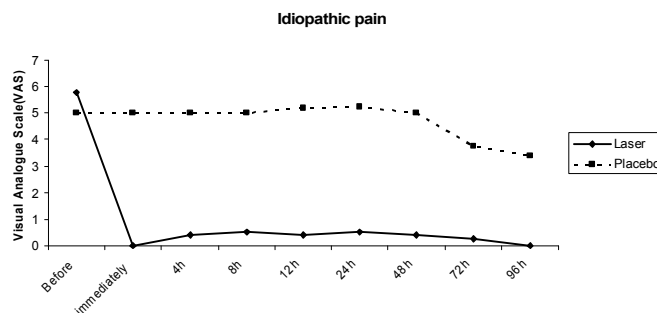
قبل از شروع درمان، میانگین شدت دردهای ایدیوپاتیک و تماسی بر اساس معیار VAS ده قسمتی در ضایعات گروه لیزر به ترتیب 5 ± 0.7 و 5.8 ± 0.8 و در گروه پلاسبو به ترتیب 5.7 ± 0.5 و 7.6 ± 0.5 بود. هیچ تفاوت معنی داری از نظر آماری بین مقادیر پایه درد ایدیوپاتیک در گروه‌های لیزر و پلاسبو دیده نشد (P.value معادل ۰/۱۴)، این در شرایطی بود که اختلاف بین مقادیر پایه درد تماسی در گروه‌های لیزر و پلاسبو از نظر آماری معنی دار بود به ترتیبی که درد در گروه لیزر در ابتدا بیش از گروه پلاسبو بود (P.value معادل ۰/۰۳).

بلافاصله پس از درمان با لیزر، مقادیر میانگین دردهای ایدیوپاتیک و تماسی در ضایعات تحت درمان با لیزر به طور واضحی کاهش یافت و به ترتیب به مقادیر صفر و 0.6 ± 0.9 رسید، در حالی که هیچ تغییری در مقادیر میانگین دردهای ایدیوپاتیک و تماسی در ضایعات گروه پلاسبو در مدت مشابه ایجاد نشد (نمودارهای ۱ و ۲).

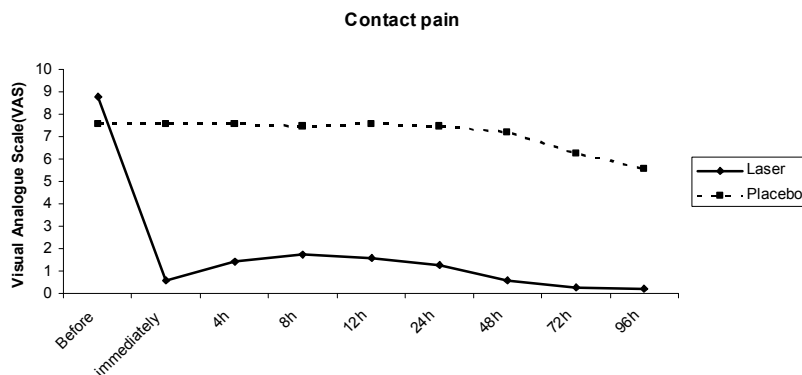
هر بیمار قبل از انجام لیزر درمانی، بر روی هر دو ضایعه لیزر و پلاسبو، لایه‌ای از ژل (Abzar Darman Co., Iran) قرار داده شد. این نوع ژل کاملاً شفاف است و حاوی مقدار زیادی آب (۸۷/۵ درصد) می‌باشد و فاقد هر نوع خاصیت بی‌حس‌کنندگی موضعی است. پیش از شروع تابش، برای بیمار از محافظ چشمی مناسب و برای پرسنل اتاق عمل، از عینک متناسب با طول موج لیزر CO2 (۱۰۶۰۰ nm) استفاده شد. در مورد ضایعات تحت درمان با لیزر، ضایعه از ورای لایه ژل، تحت درمان با لیزر CO2 (Lancet 2, Russia) با توان ۱ W به صورت پرتو پیوسته (Continuous Wave (CW)، defocused، قرار می‌گرفت. مدت تابش ۵ تا ۱۵ ثانیه و نحوه تابش به صورت ماریچی بود. بر روی ضایعه پلاسبو از لیزر خاموش استفاده می‌گردید. با توجه به دردناک نبودن پروسه، هیچ گونه نیازی به استفاده از بی‌حسی موضعی یا سیستمیک وجود نداشت. قبل، بلافاصله بعد و در ساعت‌های ۴، ۸، ۱۲، ۲۴ و سپس روزانه تا روز ۴ بعد از لیزر درمانی، شدت درد ایدیوپاتیک (غیر تماسی) و تماسی ضایعات، بر اساس معیار VAS توسط بیماران ارزیابی می‌شد. $VAS=0$ به مفهوم فقدان درد و $VAS=10$ به مفهوم حداکثر درد و درد غیر قابل تحمل می‌باشد.

آنالیز آماری:

اطلاعات جمع‌آوری شده با استفاده از نرم افزار SPSS نسخه ۱۳ مورد تجزیه و تحلیل قرار گرفت. نتایج بر اساس میانگین \pm انحراف معیار بیان گردید. آزمون آماری Student's t-test for paired برای ارزیابی مورد استفاده قرار گرفت. مقادیر P.value



نمودار ۱: شدت درد ایدیوپاتیک بر اساس معیار VAS در گروه‌های لیزر و پلاسبو در دوره پیگیری



نمودار ۲: شدت درد تماسی بر اساس معیار VAS در گروه‌های لیزر و پلاسبو در دوره پیگیری

۴ بیمار را طی ۱۷ جلسه، تحت تابش با لیزر CO₂ با Continuous pulsed mode و توان ۱W به مدت ۳-۲ ثانیه به ازای هر محل تابش لیزر قرار دادند. طی تابش لیزر سطح مخاط مرطوب نگاه داشته می‌شد. باتوجه به دردناک نبودن پروسه درمانی نیازی به بی‌حسی موضعی وجود نداشت. متوسط VAS درد بیماران قبل از تابش لیزری، حین تابش و بلافاصله بعد از آن به ترتیب ۸/۰۹ و ۳/۴۷ و ۴/۸۸ بود. بعد از تابش لیزر، هیچ نوع اثری از تخریب مخاطی و یا تشدید ضایعه مشاهده نمی‌شد. این گروه نتیجه گرفتند که می‌توان از لیزر CO₂ جهت کاهش درد ضایعات دهانی GVHD مزمن استفاده نمود [۹].

در یک مطالعه موردی دیگر، ضایعات آفتی دو بیمار تحت تابش با لیزر defocused CO₂ با توان ۱-۱/۵W به مدت ۵ ثانیه با واسطه یک لایه نازک (film) از Elmexgel قرار گرفتند (Elmexgel با توجه به شفافیت کامل ژل و نیز محتوای زیاد آب آن انتخاب شده بود). تابش لیزر دردناک نبود و نیازی به بی‌حسی موضعی وجود نداشت. بعد از تابش لیزر، هیچ نوع اثری از تخریب یا آسیب مخاطی مشاهده نمی‌شد. درد بیماران بلافاصله بعد از لیزر درمانی رفع شده بود و ضایعات طی ۳ روز بهبود قابل توجه و بعد از ۷ روز ترمیم کامل نشان داده بودند [۱۰].

اگرچه این دو گزارش موردی شواهد اولیه خوبی را دال بر استفاده از لیزر CO₂ در کاهش درد ضایعات مخاطی نشان دادند، حجم نمونه آن‌ها کم بود و فاقد گروه کنترل بودند. به‌علاوه در مطالعه Elad، پیگیری شدت درد بیماران تنها محدود به پیروید زمانی "بلافاصله بعد از لیزر" بود که حتی در این مقطع زمانی نیز متوسط VAS درد بیماران نسبت به مرحله "در حین لیزر" واضحاً افزایش یافته بود. به دنبال این دو گزارش موردی،

این تفاوت‌ها از نظر آماری بین دو گروه معنی‌دار بودند ($p < 0.001$). شدت دردهای ایدیوپاتیک و تماسی در تمام زمان‌های پیگیری (تا ۴ روز بعد از انجام لیزر) در گروه لیزر به نحو معنی‌داری کمتر از گروه پلاسبو بود ($p < 0.001$).

اگرچه مطالعه به‌گونه‌ای طرح‌ریزی شده بود که بیماران از گروه درمانی هر یک از ضایعات خود (لیزر یا پلاسبو) آگاهی نداشته باشند، ولی باتوجه به اثر ضد درد فوری و چشمگیر NACLت، امکان blind باقی نگاه داشتن بیماران (از بابت گروه درمانی) بعد از انجام NACLت وجود نداشت و بیماران به خوبی حدس می‌زدند که کدام ضایعه تحت لیزر قرار گرفته است. تابش لیزر با درد، سوزش و احساس گرما همراه نبود و هیچ نیازی به بی‌حسی موضعی وجود نداشت. پس از تابش لیزر، هیچ نوع عوارض قابل مشاهده‌ای از جمله تخریب بافتی، زخم یا حتی اریتم ایجاد نشد.

بحث و نتیجه‌گیری:

نتایج اولیه این کارآزمایی بالینی می‌تواند مؤید تأثیر یک جلسه NACLت در تسکین فوری و چشمگیر درد آفت‌های دهانی راجعه ماژور باشد. به‌دنبال این شیوه تابش لیزر، هیچ نوع آسیب بافتی قابل مشاهده‌ای از جمله زخم و آروزیون ایجاد نمی‌شد. پروسه درمانی دردناک نبود و جهت انجام آن نیازی به بی‌حسی موضعی وجود نداشت.

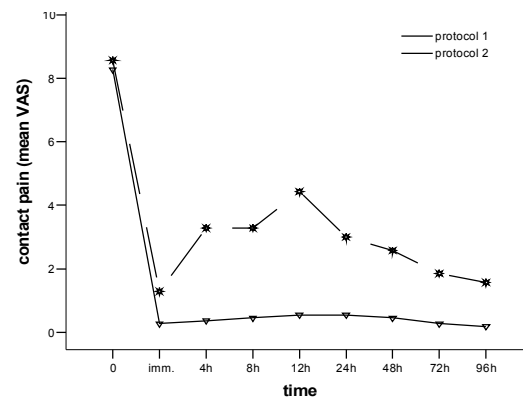
اخیراً، گزارش‌های معدودی در مورد استفاده از لیزر CO₂ به‌صورت غیر تخریبی non-ablative جهت کاهش درد ضایعات مخاطی دردناک منتشر شده است. Elad و همکارانش طی یک مطالعه موردی، اثرهای لیزر CO₂ را در کاهش درد ضایعات دهانی بیماران مبتلا به Graft-versus-host-disease (GVHD) نشان دادند [۹]. آن‌ها ضایعات دهانی

از تابش لیزر، به صورت چشمگیری کاهش می‌یابد، بدون این که تغییر محسوسی در درد ضایعات گروه پلاسبو ایجاد شود ($P < 0.001$). این اثر ضد درد در مدت پیگیری بیماران پایدار بود [۱۱].

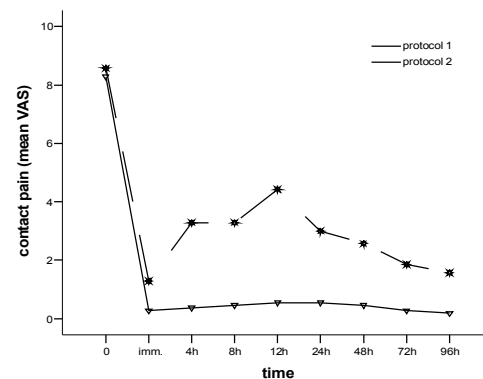
به دنبال نتایج موفقیت‌آمیز فوق بر آن شدیم که اثر یک جلسه NACLت را در تسکین درد آفت‌های دهانی راجعه ماژور نیز ارزیابی نماییم. نتایج این کارآزمایی بالینی تصادفی شده تا این مرحله می‌تواند بدون این که عوارض جانبی قابل مشاهده‌ای ایجاد گردد، مؤید تأثیر NACLت در تسکین فوری و چشمگیر درد آفت‌های دهانی راجعه ماژور باشد. نظیر نتایج حاصله از تأثیر NACLت در آفت‌های دهانی مینور، در این بیماران نیز اثر ضد درد در مدت پیگیری بیماران پایدار بود. پروتکل درمانی دردناک نبود و جهت انجام آن نیازی به بی‌حسی موضعی وجود نداشت. پس از تابش لیزر، هیچ نوع عوارض قابل مشاهده‌ای از جمله تخریب بافتی، زخم یا حتی اریتم ایجاد نشد. به علاوه با توجه به غیرتخریبی بودن پروتکل درمانی، در طی تابش لیزر، دود ایجاد نمی‌شد که خود پارامتر مهمی در جهت جلوگیری از انتشار ذرات ویروسی در محیط اتاق عمل محسوب می‌شود.

در مطالعه قبلی، به منظور شناخت مکانیسم اثر NACLت از Powermeter با حس‌گر حرارتی و ترمومتر استفاده شد. نتایج powermetry نشان داد که توان ۱ وات لیزر CO₂، بعد از تابش از ورای ژل به حدود ۵-۲ میلی وات تقلیل می‌یابد. ترمومتری نیز افزایش درجه حرارت را در سطح زخم‌ها نشان نداد [۱۱]. از آنجایی که ژل مورد استفاده حاوی مقدار زیادی آب (۸۷/۵٪) می‌باشد، به نظر می‌رسد که مقدار زیادی از تابش لیزر CO₂ توسط آب ژل جذب می‌شود و در نتیجه توان نور لیزر بعد از تابش از ورای ژل و در سطح ضایعه حدود ۵۰۰-۲۰۰ برابر کم می‌شود. بنابراین نتایج نشان می‌داد که با تابش نور لیزر CO₂ از ورای ژل شفاف با محتوای زیاد آب، می‌توان از لیزر CO₂ به عنوان یک سیستم لیزر non-ablative و low power جهت کاهش درد آفت‌های دهانی استفاده نمود که این روش تابش لیزر را Non-ablative CO₂ Laser Therapy یا به اختصار NACLت نامیدیم. در سری مطالعاتی که ما در مورد تأثیر ضد درد یک جلسه NACLت در کاهش درد ضایعات مخاطی از جمله آفت‌های دهانی انجام دادیم، این اثر ضد درد فوری، چشمگیر، یک جلسه‌ای و پایدار (در طی دوران پیگیری)

ما در شروع این سری از مطالعات، طی یک RCT به بررسی اثر لیزر CO₂ غیر تخریبی بر آفت‌های دهانی راجعه مینور به عنوان یک پروتوتیپ ضایعات دردناک مخاطی پرداختیم [۱۱]. در مطالعه اخیر، ما ابتدا از پروتکل Buller استفاده نمودیم، اگرچه شیوه تابش لیزر در این مطالعه با مطالعه Buller از نظر زمان تابش و توان مورد استفاده لیزر تفاوت‌هایی داشت، تفاوت اصلی روش تابش این دو تحقیق در قطر ژل مورد استفاده بود که در مطالعه Buller از فیلم نازکی از ژل استفاده می‌گردید، در حالی که در مطالعه ما، نور لیزر از ورای لایه ضخیمی از ژل بر سطح ضایعات تابانیده می‌شد. (نمودارهای ۳ و ۴).



نمودار ۳: مقایسه پاسخ‌های درمانی بر اساس روش Buller (پروتکل ۱) و روش این مطالعه (پروتکل ۲) در درد ایدئوپاتیک



نمودار ۴: مقایسه پاسخ‌های درمانی بر اساس روش Buller (پروتکل ۱) و روش این مطالعه (پروتکل ۲) در درد تماسی

به علاوه در این مطالعه، ۱۵ بیمار با ۳۰ آفت دهانی مینور پروتکل مطالعه را تکمیل کردند. نتایج نهایی مطالعه نشان داد که درد ایدئوپاتیک و تماسی آفت‌های دهانی مینور، بلافاصله بعد

توجه داشت که با توجه به توان بسیار کم لیزر CO₂ در NACLت به نظر نمی‌رسد تخریب یا انعقاد پایانه‌های عصبی در اثر ضد درد NACLت دخیل باشد، چون حتی در مطالعاتی که با لیزر CO₂ با کاربرد کلاسیک و پرتوان انجام شده‌است، بررسی‌های میکروسکوپی با رنگ‌آمیزی S100 تفاوت قابل توجهی را از نظر تعداد اعصاب محیطی سالم بین نواحی لیزر شده یا جراحی شده با اسکالپل نشان نمی‌دهند [۱۲]. اینکه آیا مکانیسم‌هایی از جمله افزایش سطح بتا اندورفین‌ها و اوبیوئیدهای آندوژن [۱۳ و ۱۴]، کاهش رهاسازی مواد شیمیایی از جمله هیستامین، بلوک استیل کولین، کاهش سنتز برادی کینین [۱۳ و ۱۴] و پروستاگلندین‌ها [۱۵] (که از مکانیسم‌های احتمالی مؤثر در اثر ضد درد LLLT محسوب می‌شوند)، در ادامه یا احتمالاً ایجاد اثرهای ضد درد NACLت دخیل هستند یا خیر، مواردی است که باید طی مطالعات علوم پایه بعدی در بوته آزمایش و تحقیق قرار بگیرند.

از محدودیت‌های طرح ما، نخست آن که با توجه به اثر ضد درد فوری و چشمگیر NACLت، امکان blind باقی نگاه داشتن بیماران (از بابت گروه درمانی لیزر و پلاسبو) بعد از انجام NACLت وجود نداشت. از سوی دیگر، اگرچه ایدئال بود که در هر بیمار، ضایعات گروه‌های لیزر و پلاسبو در مناطق آناتومیک مشابهی انتخاب گردند، ولی در بعضی از بیماران این امر ممکن نبود.

نتایج مقدماتی این کارآزمایی بالینی، نشان داد که می‌توان از NACLت جهت تسکین فوری و چشمگیر درد آفت‌های دهانی راجعهٔ ماژور استفاده نمود، بدون این که عوارض جانبی قابل مشاهده‌ای در مخاط ایجاد شود.

بود در حالی که در اکثر مطالعات سیستم‌های Low Level Laser Therapy (LLLT) بروز اثر ضد درد، بطئی و تدریجی است و جهت رسیدن به این اثر جلسات لیزر درمانی متعدد لازم است [۲۱-۱۴]. بنابراین به نظر می‌رسد در مورد اینکه آیا مکانیسم‌های مؤثر در اثر ضد درد NACLت همان مکانیسم‌های احتمالی ضد درد مطرح شدهٔ سایر سیستم‌های LLLT می‌باشند یا خیر، نمی‌توان اظهار نظر قطعی نمود.

همانطور که ملاحظه گردید، جهت کاهش جذب بافتی نور لیزر CO₂ و پیشگیری از تخریب بافتی و استفادهٔ مطلق از تأثیر تحریک زیستی-نوری (photobiostimulation) در مطالعهٔ Elad از مرطوب نگه داشتن سطح بافت و در مطالعهٔ Buller از ژل با محتوای بالای آب استفاده شد.

در مورد مکانیسم‌های مؤثر در اثر ضد درد NACLت، باید در نظر داشت که با توجه به نوپا بودن این تکنیک و محدودیت تحقیقات انجام شده در این حیطه، هنوز نمی‌توان در این مورد اظهار نظر علمی داشت، زیرا حتی در مورد لیزرهای کم توان معمول نیز علیرغم آنکه طی دهه‌های اخیر، تحقیقات وسیعی در مورد مکانیسم اثر ضد درد آن‌ها صورت گرفته است، هنوز این مکانیسم‌ها به صورت دقیق و قطعی شناخته نشده‌اند. در مورد مکانیسم‌های احتمالی مؤثر در اثر آنالژزیک NACLت، با توجه به فوری بودن این اثر، احتمال دارد که تغییرات فیزیولوژیک عصبی (neural) از جمله بلوک تولید و انتقال پتانسیل عمل در پایانه‌های فیبرهای عصبی حسی c و Aδ و یا افزایش ایمپالس‌های مهارى بر روی شاخ خلفی نخاع در substantia gelatinosa و در نتیجه کندتر شدن انتقال ایمپالس‌های درد با کنترل مکانیسم Gate نقش داشته باشند. از سوی دیگر باید

منابع:

References:

- Jurge S, Kuffer R, Scully C. Number VI - Recurrent aphthous stomatitis. *Oral Diseases* 2006;12(1): 1-21.
- Shashy RG, Ridley MB. Aphthous ulcers: a difficult clinical entity. *Am J Otolaryngol* 2000; 21(6): 389-93.
- Burket. oral medicine diagnosis and treatment. 10th ed2003.
- Prolo P FZ, Domingo D, Outhouse T. Interventions for recurrent aphthous stomatitis (mouth ulcers). *The Cochrane library*. 2006; 3(10).
- Regezi. Oral pathology. Clinical pathologic

correlations. 4th ed2003.

- Ship JA, Chavez EM, Doerr PA. Recurrent aphthous stomatitis. *Quintessence Int* 2000; 31(2): 95-112.
- Alidaee MR, Taheri A, Mansoori P. Silver nitrate cauterly in aphthous stomatitis: a randomized controlled trial. *Br J Dermatol* 2005; 153(3): 521-25.
- Arikan OK, Birol A, Tuncez F. A prospective randomized controlled trial to determine if cryotherapy can reduce the pain of patients with minor form of recurrent aphthous stomatitis. *Oral*

Surg Oral Med Oral Pathol Oral Radiol Endod 2006; 101(1): e1-5.

9. Elad S, Or R, Shapira MY. CO2 laser in oral graft-versus-host disease: a pilot study. Bone Marrow Transplant 2003; 32(10): 1031-34.

10. Sharon-Buller A, Sela M. CO2-laser treatment of ulcerative lesions. Oral Surg Oral Med Oral Pathol Oral Radiol Endod 2004; 97(3): 332-34.

11. Zand N, Ataie-Fashtami L, Djavid GE. Relieving pain in minor aphthous stomatitis by a single session of non-thermal carbon dioxide laser irradiation. Lasers Med Sci 2008.

12. Rocha EA, Pinheiro AL, Oliveira MG. Quantitative evaluation of intact peripheral nerve

structures after utilization of CO2 laser, electrocautery, and scalpel. J Clin Laser Med Surg 2001; 19(3): 121-6.

13. Ohshiro T. an overview of pain. low reactive-level laser therapy. England: John Wiley & Sons Ltd.; 1991: 13-21.

14. Simunovic Z. pain and practical aspects of its management. In: Simunovic Z, ed. Lasers in medicine and dentistry. zagreb: AKD; 2000: 269-301.

15. Mizutani K, Musya Y, Wakae K. A clinical study on serum prostaglandin E2 with low-level laser therapy. Photomed Laser Surg 2004; 22(6): 537-9.